

## بررسی بیماران نوروفیبروماتوز بستری شده در بیمارستان های فیروزگر و شفایحیایان تهران

دکتر نصر... مقامی پور<sup>۱</sup>، دکتر ناصر صفایی<sup>۲</sup>

<sup>۱</sup> نویسنده مسئول: استادیار جراحی عمومی دانشکده پزشکی دانشگاه علوم پزشکی آجا E-mail: nmaghamipour@hotmail.com  
<sup>۲</sup> استادیار جراحی عمومی دانشگاه علوم پزشکی تبریز

### چکیده

**زمینه و هدف:** بیماری نوروفیبروماتوز یک ناهنجاری مادرزادی است که با ایجاد عوارض گوناگون باعث زمین گیر شدن بیمار می شود. عمل های جراحی متفاوتی برای این بیماران مطرح شده اند که هیچکدام قطعی نیستند. این مطالعه با هدف مشخص نمودن سن، جنس، علایم بالینی و ارزیابی روش های درمانی انجام گرفته در این بیماران بستری شده انجام شده است. **روش کار:** این بررسی به روش توصیفی - مقطعی با مراجعه به پرونده بیماران که قبلاً عمل شده بودند انجام گرفت. ۴۵ بیماری که مبتلا به نوروفیبروماتوز بودند و طی سال های ۷۸-۱۳۷۵ در بخش جراحی بیمارستان فیروزگر و بخش ارتوپدی بیمارستان شفا بستری شده و تحت عمل جراحی قرار گرفته بودند. از نظر علایم بالینی و روش های درمانی مورد بررسی قرار گرفتند. بیماران که دارای عوارض مغزی بیماری بودند از مطالعه حذف گردیدند.

**یافته ها:** ۵۵٪ بیماران مورد مطالعه مرد و بقیه زن بودند و اکثر بیماران در دهه دوم زندگی بودند. ناهنجاری های اسکلتی در ۳۵ بیمار (۷۷/۷۷٪) وجود داشت و ۱۶ نفر از این بیماران دچار اسکلیوز بودند که شایعترین عارضه بیماری بود. بر حسب مراحل پیشرفت بیماری در دو مورد از بريس (Brace) استفاده شد که باعث بهبودی هر دو بیمار شد و در ۱۳ مورد از هارینگتون رود (Harrington Rod) استفاده شد که در سه مورد آنها اسکلیوز پیشرفت نمود و با عمل مجدد اتصال مهره ها انجام گردید. پسودوآرتروز در هشت مورد (۱۷/۷۷٪) وجود داشت و در آنها از پیوند استخوانی و پلیت جهت عمل استفاده شد. در پنج مورد آنها که پسودوآرتروز اندام تحتانی داشته اند اتصال صورت نگرفته بود که در دو مورد از آنها پیوند پدیکوله فیبولا قرار داده و جوش خوردگی به وجود آمده است و در سه مورد دیگر سرانجام قطع پا صورت گرفته بود. دو مورد بدخیمی در این بیماران وجود داشت که هر دو مورد فوت نمودند.

**نتیجه گیری:** در مطالعه حاضر اسکلیوز شایع ترین عارضه نوروفیبروماتوز است که در مراحل اولیه با عمل جراحی بهبود می یابد ولی پسودوآرتروز اندام تحتانی با عمل جراحی پیوند استخوانی و پلیت اکثراً بدون بهبودی بوده است. استفاده از پیوند پدیکوله فیبولا باعث بهبودی این عارضه شده است و بهتر است عمل جراحی قبل از پیشرفت ضایعات صورت گیرد.

**واژه های کلیدی:** نوروفیبروماتوز، کیفو اسکلیوز، پسودوآرتروز

تاریخ وصول: ۸۳/۱/۲۷ درخواست اصلاحات نهایی: ۸۳/۵/۵ پذیرش: ۸۳/۸/۱۲

### مقدمه

در هر دو جنس دیده می شود و تا سن پنج سالگی علایم خود را ظاهر می سازد [۱].  
با توجه به اینکه عوارض بوجود آمده در این بیماری شایع می باشد و با علایم گوناگونی ظاهر می

نوروفیبروماتوز یک اختلال ژنتیکی پوست و سیستم عصبی می باشد که به صورت اتوزوم غالب و جهش از فردی به فرزندانش منتقل می شود و به نسبت مساوی

## روش کار

در این بررسی که به روش توصیفی-مقطعی انجام گرفت، با توجه به کمی تعداد بیماران و پراکندگی آنها در مراکز درمانی مختلف پرونده تمام بیمارانی که طی سال های ۷۸-۱۳۷۵ با تشخیص نوروفیبروماتوز در مرکز پزشکی فیروزگر و شفایحیایان تهران بستری و تحت عمل جراحی قرار گرفته بودند بررسی شدند. با توجه به پراکندگی و وسعت زیاد عوارض این بیماری، بیمارانی که دچار نوروفیبروماتوز نوع دو بوده و همچنین آنهایی که فقط جهت رزکسیون اختلالات پوستی مراجعه نموده بودند از مطالعه حذف شدند و بیمارانی که تحت عمل جراحی اسکلیوز قرار گرفته و بدون تشخیص واضح نوروفیبروماتوز بودند نیز مورد بررسی قرار نگرفتند.

متغیرهای زمینه ای مانند سن، جنس، سابقه خانوادگی و متغیرهای دیگر مانند نوع عارضه، تشخیص بالینی، نوع عمل جراحی، تعداد دفعات مراجعه جهت عمل، عود بیماری، وجود بد خیمی و متاستاز دور دست از پرونده ها استخراج گردید. داده ها پس از جمع آوری با استفاده از نرم افزار آماری SPSS تجزیه و تحلیل شد.

## یافته ها

بیماران مورد بررسی ۲۱ مورد (۴۶/۶۶٪) زن و ۲۴ مورد (۵۳/۳۳٪) مرد بودند. در این بررسی

شود و شامل اختلالات پیگمانتاسیون، نوروفیبروم های پوستی، ندول های لیش در چشم و تظاهرات اسکلتی، نورولوژیک، احشایی و نئوپلاستیک می باشد قیافه ظاهری این افراد نسبتاً زشت می شود. والدین و پزشک معمولاً سرنوشتی مانند سرنوشت جوزف مریک<sup>۱</sup> -مردی که در اثر نوروفیبروم های متعدد صورت بسیار زشت پیدا کرده بود- را برای بیمار خود پیش بینی می کنند [۱]. اولین بار در سال ۱۸۸۲ هوزن<sup>۲</sup> این بیماری را توضیح داد و این بیماری به نام وی خوانده می شود. در سال ۱۸۸۷ ویرکو<sup>۳</sup> تظاهرات این بیماری را در افراد فامیل یک بیمار شرح داد. این بیماری به دو صورت خود را ظاهر می سازد که در جدول شماره (۱) توضیح داده شده است [۲].

تظاهرات این بیماری اکثراً در سن رشد و از سن پنج سالگی شروع می شود و بارشده بیمار پیشرفت سریعی دارد و در مواردی غیر قابل عمل می شود. توده های نوروفیبروماتوز می توانند بدخیم شوند و در صورت بدخیمی سریعاً پیشرفت می کنند [۳].

با توجه به اینکه تاکنون مطالعه ای در این مراکز بر روی این بیماران انجام نشده و در مراکز دیگر نیز مطالعات کمی صورت گرفته است تصمیم گرفته شد تا مطالعه ای به صورت گذشته نگر روی این بیماران انجام گیرد تا شیوع عوارض بیماری و نتایج عمل جراحی مشخص گردد تا بتوان این بیماران را به موقع تحت عمل مناسب قرار داده و این بیماران بتوانند به نحو مطلوب تری زندگی نمایند.

جدول ۱. مشخصات انواع فیبروماتوز

ویژگی	انواع نوروفیبروماتوز	نوع یک	نوع دو
نوع رفتاری	محیطی	مرکزی	
میزان بروز	۱/۴...	۱/۱.....	
طریقه وراثت	اتوزوم غالب، ۵۰٪ موتاسیون جدید	اتوزوم غالب	
علامت	رفتاری سیستم های مختلف، اثر بر روی رشد سلول های عصبی	شوانوم دو طرفه عصب هشتم مغزی	
محل ژن	کروموزوم ۱۷	کروموزوم ۲۲	
شیوع	بیشتر	کمتر	

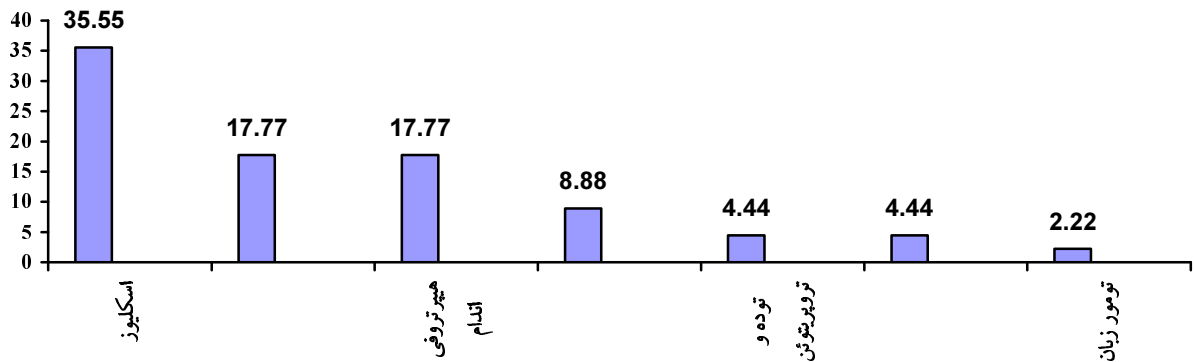
<sup>1</sup> Joseph Merrick

<sup>2</sup> Hauszen

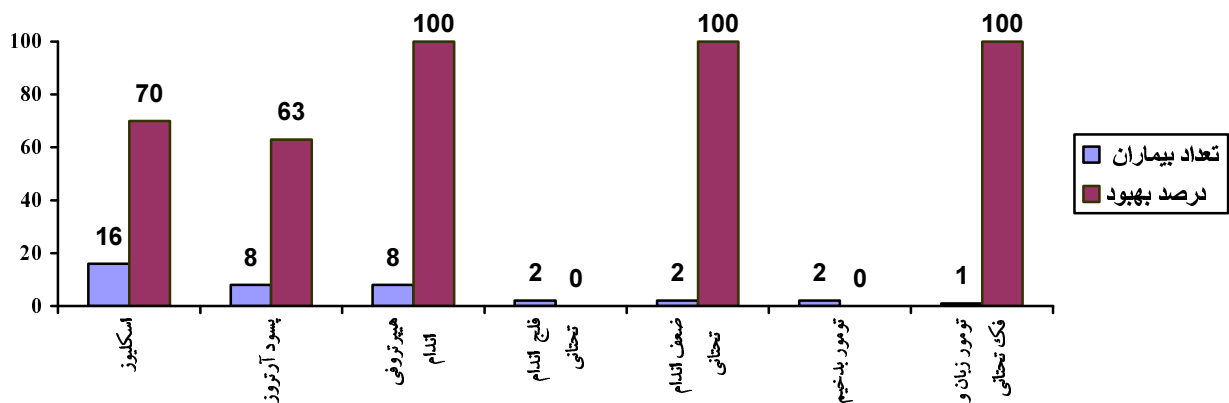
<sup>3</sup> Virchow

تومور مدیاستین بدخیم در یک مورد و تومور شکمی بدخیم در یک مورد وجود داشت. دو مورد توده داخل شکمی خوش خیم وجود داشت (نمودار ۱). در بیماران کیفواسکلیوز برحسب شدت بیماری در دومورد از بريس استفاده شده که هر دو مورد بهبود یافتند و در ۱۳ مورد از هارینگتون رود<sup>۱</sup> استفاده شد که در سه مورد از آنها بهبودی صورت نگرفت و اسکلیوز پیشرفت نمود که سرانجام عمل مجدد اتصال مهره ها انجام شد و از پیشرفت بیماری جلوگیری شد. هشت مورد از بیمارانی که دارای پسود آرتروز بودند ابتدا تحت عمل جراحی پیوند استخوانی و پلیت قرار گرفتند که عمل جراحی بر روی پسود آرتروز در مهره های کمری و اندام فوقانی با بهبودی بیمار همراه

مشخص شد که شایع ترین سن بروز عوارض در این بیماران در محدوده سنی ۲۰-۱۱ سال می باشد و گروه سنی ۳۰-۲۱ سال به ترتیب در مرحله دوم از نظر شیوع می باشد و در سن زیر سه سال موردی از نظر عوارض نوروفیبروماتوز وجود نداشت. شایع ترین عارضه کیفواسکلیوز مهره های کمری و قفسه صدری بود (۳۵/۵۵٪) و پسودوآرتروز (۱۷/۷۷٪) در مرحله دوم از نظر شیوع قرار داشت که شش مورد از آن در اندام تحتانی، یک مورد در اندام فوقانی و یک مورد در مهره های کمری وجود داشت. هیپرتروفی اندام تحتانی در پنج مورد و اندام فوقانی در سه مورد وجود داشت. فلج اندام تحتانی در دو مورد و ضعف اندام تحتانی در دو مورد وجود داشت.



نمودار ۱. میزان شیوع ضایعات نوروفیبروماتوز



نمودار ۲. نتایج اعمال جراحی بر عوارض نوروفیبروماتوز

<sup>1</sup> Harrington Rod

با آمار منتشر شده در مراکز دیگر همخوانی دارد و در برخی مطالعات بروز آن ۵۰-۱۰ درصد گزارش شده است [۲]. نوع دیستروفیک آن به درمان های معمولی پاسخ نمی دهد و باید پیوند استخوانی در هنگام عمل به کار برده شود. این بیماران اکثراً نیاز به عمل های مختلف دارند که در این مراکز نیز بیماران با هارینگتون رود تحت عمل جراحی قرار گرفته و درسه مورد با فیکس کردن مهره ها از پیشرفت ضایعه جلوگیری شده بود [۳] و در دو مورد امکان عمل جراحی به علت پیشرفت ضایعه وجود نداشت و عمل نشدند. مطالعات مختلف در مورد کیفواسکلیوز نشان داده اند که اتصال مهره ها در مراحل ابتدایی می تواند از پیشرفت اتحنای مهره های کمری جلوگیری نماید [۴].

وجود ضایعه پیشرونده کمری در دو مورد که با ضعف اندام تحتانی همراه بود و با عمل جراحی هارینگتون رود بهبود یافت. در دو مورد فلج اسپاستیک اندام تحتانی وجود داشت که یک مورد با عمل جراحی بهبود یافت. در گزارشات مراکز دیگر نیز عمل جراحی این عوارض نتایج خوبی داشته و توصیه می شود این بیماران قبل از اینکه دچار فلج شوند تحت عمل جراحی قرار گیرند [۴].

در این بررسی مشخص گردید که پسودوآرتروز اندام در ردیف دوم شیوع قرار دارد و به علت ترومای خفیف در این بیماران شکستگی استخوان منجر به پسودوآرتروز می شود و این عارضه در اندام تحتانی شایع تر و در اکثر موارد در قسمت تحتانی استخوان تیبا ایجاد می گردد. در هنگام عمل بافت فیروزه بین دو قسمت استخوان برداشته شد و به جای آن پیوند استخوانی و پلیت قرار گرفت ولی جوش خوردگی در استخوان تیبا خوب نبوده و بیماران در چندین نوبت مورد عمل قرار گرفتند. در دو مورد از پیوند پدیکوله فیبولا از پای مقابل استفاده شد که در هر دو مورد جوش خوردگی ایجاد شد و توصیه می شود که در عمل پسودوآرتروز اندام تحتانی از ابتدا از این پیوند استفاده شود [۷]. در مطالعات مراکز دیگر استفاده از پیوند پدیکوله فیبولا با جوش خوردگی ناحیه پسودوآرتروز در تمامی موارد همراه بوده است [۸].

بود ولی در اندام تحتانی از شش مورد بیمار فقط در یک مورد اتصال صورت گرفت و در پنج مورد دیگر با عمل مجدد نیز اتصال صورت نگرفت. در دو مورد از آنها در عمل سوم از پیوند پدیکوله فیبولا استفاده شد که با اتصال و بهبودی پسودوآرتروز همراه بود درسه مورد دیگر سرانجام قطع پا صورت پذیرفت. در بیمارانی که به علت توده شکمی مورد عمل قرار گرفته بودند در آسیب شناسی یک مورد کندروما<sup>۱</sup> و در یک مورد نیز پلکسی فرم نوروفیبروما<sup>۲</sup> گزارش شده بود که هر دو مورد با عمل جراحی بهبود یافتند. تومور ها، شوانوم بدخیم<sup>۳</sup> بودند که با عمل جراحی و شیمی درمانی و رادیوتراپی هر دو مورد در نهایت فوت نمودند (نمودار ۲).

## بحث

چون نوروفیبروماتوز با عوارض گوناگون در تمام نواحی بدن می تواند بروز نماید و با تشخیص به موقع و درمان این عوارض می توان از اختلالات شدید و نقص عضو بیمار تا حدی جلوگیری کرد، در این زمینه بررسی انجام گرفت تا علاوه بر بررسی عوارض و میزان شیوع هر کدام و نتیجه اعمال انجام گرفته بتوان روش درمانی مناسب را برای این بیماران انتخاب نمود.

روش های درمانی مختلف برای این بیماران شامل درمان دارویی (به منظور شیمی درمانی و کنترل درد) استفاده از لیزر دی اکسید کربن جهت درمان ضایعات پوستی و عمل جراحی می باشد [۴].

با توجه به این که بیماری به صورت اتوزوم غالب می باشد و در ۵۰٪ موارد نیز به صورت جهش جدید بروز می نماید بررسی ژنتیک بیماران در آنهایی که علائم ظاهری ندارند ضروری می باشد تا بتوان عوارض بیماری را سریع تر تشخیص داده و درمان لازم را به موقع برای این بیماران انجام داد [۵].

در این مطالعه نشان داده شد که شایع ترین عارضه کیفواسکلیوز مهره های کمری و توراسیک می باشد که

<sup>1</sup> Chordoma

<sup>2</sup> Plexiform Neurofibroma

<sup>3</sup> Malignant Showanoma

شایع ترین عارضه نوروفیبروماتوز در بیماران مورد مطالعه که نیاز به عمل جراحی داشته اند ضایعات استخوانی بوده و شایع ترین آنها کیفواسکلیوز و در مرحله دوم پسودوآرتروز می باشد و با توجه به این که اکثر این ضایعات در سن رشد بروز می کنند و در صورت عدم درمان به موقع باعث ضایعات شدید و غیر قابل عمل می شوند و با توجه به سیر سریع بد خیمی در این بیماران بهتر است که این ضایعات زودتر تشخیص داده و مورد عمل جراحی قرار گیرند.

### منابع

- 1- Friedman JM. Neurofibromatosis: Clinical manifestation and diagnosis criteria. *J Child Neurol.* 2002 Dec; 59(11): 1759-65.
- 2- Drescher BD, Asher MA. Thoracic kyphoscoliosis resembling neurofibromatosis: A case report. *Spine J.* 2002 Mar; 2(2):151-5.
- 3- Halmai V, Doman I, deJonge T. Surgical treatment of spinal deformities associated with neurofibromatosis type 1. Report of 12 cases. *J Neurosurg.* 2002 Oct; 97 (3 suppl): 310-6.
- 4- Vitale MG. Orthopedic manifestations of neurofibromatosis in children: an update. *Clin Orthop Relat Res.* 2002 Aug; (401): 107-18.
- 5- Calvert PT. Scoliosis in neurofibromatosis. The natural history with and without operation. *J Bone Joint Surg Br.* 1989 Mar; 71(2):246-51.
- 6- Howlett DC, Farrugia MM, Ferner RE, Rankin SC. Multiple lower limb non-ossifying fibromas in sibilings with neurofibromatosis. *Eur J Radiol.* 1998 Feb; 26(3): 280-3.
- 7- Kassab M. Ipsilateral fibular transposition in tibial nonunion using Hungtinton procedure. *Injury.* 2003 Oct; 34(10): 770-5.
- 8- Coleman SS. Congenital pseudarthrosis of the tibia. *J Pediatr Orthop.* 1994 Mar-Apr; 14(2): 156-60.
- 9- Canale ST. *Campbell's Operative Orthopedics.* Dr. Z Co, 1998; 2972-75.
- 10- Giuly JA, Picand R. Von Recklinghausen disease and gastrointestinal stromal tumor. *Am J Surg.* 2003 Jan; 185(1): 86-7.
- 11- Gerald D, Peter E, Johann H, Hans-Ullrich S. Malignant schwannoma and late onset form of neurofibromatosis in a patient with skeletal manifestation. *Surg.* 1999; 384(1): 441-4.
- 12- UMBER A. Recent onset neurofibromatosis complicating eclampsia with maternal death. *Arch Gynecol Obstet.* 2003; 268: 2412.

بیمارانی که دارای تومور شکمی و قفسه صدری بودند و تحت عمل قرار گرفته بودند تومور تا حد امکان بطور کامل برداشته شد و در بیماران با اسکلیوز تحت عمل ثابت کردن مهره ها با هارینگتون رود قرار گرفتند و در پسودوآرتروز اندام ها عمل با استفاده از پیوند استخوانی و پلیت انجام شد.

شیوع این عوارض در مردان مختصری بیشتر از زنان بود و از نظر سنی نیز اکثر بیماران در گروه سنی ۱۹-۱۰ سال و در مرحله بعدی در محدوده سنی ۲۹-۲۰ سال بودند و اکثراً شکایت از انحنای مهره کمری و اختلال در حرکت داشتند که این یافته ها با سایر مطالعات مشابه همخوانی دارند [۹]. با توجه به این که اکثر ضایعات اسکلتی در سن رشد بوجود می آیند بهتر است این بیماران قبل از پیشرفت سریع ضایعات تحت درمان مناسب قرار گیرند.

در بیمارانی که دارای تومور بدخیم در شکم و قفسه صدری بودند و تحت عمل جراحی قرار گرفتند در هر دو مورد مجدداً تومور عود نمود و با وجود شیمی درمانی و رادیوتراپی فوت نمودند. این بیماران در صورتی که دارای شوانوم بدخیم باشند تومور سریع پیشرفت کرده و با وجود شیمی درمانی و رادیوتراپی فوت می کنند. در گزارشات دیگر نیز با وجود درمان جراحی، شیمی درمانی و رادیوتراپی، بقای پنج ساله آنها را ۳۵-۱۵ درصد گزارش نموده اند ولی در شوانوم بدخیم بدون نوروفیبروماتوز بقای پنج ساله ۵۰٪ بوده است. با توجه به سیر سریع این تومور بهتر است مطالعه ژنتیک در افراد مشکوک به نوروفیبروماتوز انجام شود و در صورت وجود توده تومورال در این افراد عمل جراحی زودتر انجام شود و توده با حاشیه وسیع تری برداشته شود [۱۱و۱۰]. مطالعات مختلف نشان داده اند که مادران دارای نوروفیبروماتوز در ۷۰٪ موارد دارای پره اکلامپسی و فشار خون می باشند و ۶۰٪ دارای زایمان زودرس و درصد زیادی از نوزادان آنها فوت می کنند، بنابراین نوروفیبروماتوز با خطر زیاد مرگ و میر مادر و جنین همراه می باشد و هر چه این بیماری شدید تر باشد شانس مرگ این مادران زیادتر است و بهتر است این افراد ازدواج نکنند و در صورت ازدواج حامله نشوند [۱۲].