

ارزش پیشگویی کننده تغییرات نوار قلبی در تعیین محل انسداد شریان کرونر در انفارکتوس حاد میوکارد

دکتر صمد غفاری^۱، دکتر رضا زره پوش

^۱ نویسنده مسئول: استادیار متخصص قلب و عروق، مرکز تحقیقات قلب و عروق دانشگاه علوم پزشکی تبریز E-mail: ghafaris@gmail.com
^۲ متخصص قلب و عروق

چکیده

زمینه و اهداف: الکتروکاردیوگرام وسیله ای با ارزش در پیش بینی محل انسداد شریان های کرونر، عملکرد بطن چپ و پیش آگهی بیماران با انفارکتوس حاد میوکارد می باشد. تعیین صحیح محل انسداد شریان کرونر و ناحیه در معرض خطر جهت تصمیم گیری برای اقدامات تهاجمی تر و سریع تر برای برگرداندن جریان خون با ارزش می باشد.

روش کار: در این مطالعه آینده نگر نوار قلب ۱۰۰ بیمار با اولین انفارکتوس حاد میوکارد با بیشترین تغییرات قبل از شروع درمان به همراه فیلم آنژیوگرافی کرونر آنها که معیارهای لازم را داشتند تحت مطالعه قرار گرفت و رابطه تغییرات قطعه ST و موج T با محل انسداد شریان کرونر بررسی شد.

یافته ها: در جریان انفارکتوس قدامی بالا رفتن قطعه ST در لید aVR و بلوک شاخه راست ($P=0/001$) و افت قطعه ST در لید V5 ($P=0/005$) قویا نشانه انسداد پروگزیمال شریان LAD (Left Anterior Descending artery) می باشند. همچنین افت قطعه ST بویژه بیشتر یا مساوی یک میلی متر در لیدهای تحتانی بر ضایعه پروگزیمال LAD دلالت می کند. اما فقدان افت قطعه ST در لیدهای تحتانی در انفارکتوس قدامی حاد با ضایعه قسمت دیستال LAD همراه می باشد ($p=0/01$). افت قطعه ST در لید aVL نیز نشانگر ضایعه دیستال LAD است ($P=0/01$). در بیماران با انفارکتوس تحتانی افت قطعه ST بیشتر یا مساوی یک میلی متر در لید aVL، I و بیشتر بودن صعود قطعه ST در لید III از لید II بنفع ضایعه کرونر راست می باشد ($P=0/001$).
نتیجه گیری: در جریان انفارکتوس حاد قدامی از الکتروکاردیوگرافی می توان در تعیین پروگزیمال یا دیستال بودن محل درگیری شریان LAD استفاده کرد. همینطور تغییرات نوار قلبی در تعیین شریان گرفتار در انفارکتوس تحتانی و محل انسداد آن نیز کمک کننده هستند و بدین ترتیب کمک به تعیین بیماران پرخطر و نیاز به اقدامات تهاجمی جهت برقراری مجدد جریان خون کرونر می نمایند.

واژه های کلیدی: الکتروکاردیوگرام، آنژیوگرافی کرونر، انفارکتوس حاد میوکارد

پذیرش: ۸۶/۲/۶

دریافت: ۸۵/۷/۲۷

مقدمه

الکتروکاردیوگرام (ECG) یک جزء مهم از بررسی اولیه و ارزیابی خطر بیماران با انفارکتوس حاد میوکارد می باشد. بدلیل ارزش تشخیصی در تخمین میزان میوکارد در معرض خطر، الکتروکاردیوگرام موقع پذیرش بیماران اطلاعات مهمی در ارزیابی و انتخاب شیوه درمان ارایه می نماید [۱]. امکان درمان انسداد

حاد کرونری بوسیله درمان های ترومبولیتیکی یا مداخله های داخل کرونری مانند آنژیوپلاستی و تعبیه استنت نیازمند تعیین سریع و دقیق شریان کرونر گرفتار و وسعت ناحیه در معرض خطر می باشد چرا که اهمیت برگرداندن یا بهبود جریان خون ناحیه مبتلا به انفارکتوس کاملا مشخص است. در انفارکتوس قدامی موقعیت ضایعه هدف در LAD با وسعت نکرور

داشته و در دو ساعت اول بعد از شروع درد سینه گرفته شده بودند به همراه فیلم آنژیوگرافی که در همان بستری بعمل آمده بود تحت مطالعه و بررسی قرار گرفت. ضمناً بیماران با سابقه جراحی پیوند عروق کرونر و بلوک شاخه چپ (LBBB) و وجود معیارهای هیپرتروفی بطن چپ همراه با کشش (Strain) بطنی یا انفارکتوس قبلی و سندروم ولف پارکینسون - وایت و نیز بیماران با آنومالی عروق کرونر افراد با درگیری بیش از یک رگ کرونر (بجز درگیری شاخه چپ اصلی به همراه LAD) از مطالعه حذف شدند.

آنژیوگرافی کرونر: فیلم آنژیوگرافی بیماران بطور کامل بررسی شد و ضایعات عروق کرونر مشخص شدند. ضایعات شریان کرونری چپ اصلی (LM) به ضایعات با اهمیت (بیشتر از ۵۰٪) و کم اهمیت (<۵۰٪)، ضایعات LAD به ضایعات پروگزیمال (قبل از S₁ یا D₁ هر کدام که غالب بود) و دیستال (بعد از S₁ یا D₁ هر کدام که غالب بود) تقسیم شدند گرفتاری آنرواسکلروتیک در شریان LCX به قبل و بعد OM¹ اصلی تقسیم شد و ضایعات کرونر راست به پروگزیمال (قبل شاخه RV اصلی) و دیستال (بعد از شاخه RV اصلی) تقسیم شدند. ضایعه هدف همانند مطالعه انگلن^۲ و همکاران بر اساس شدت ضایعه و وجود ترومبوز یا دایسکشن موضعی همراه تعیین شد [۲]. نوار قلب: نوار قلب ۱۲ لیدی مربوط به فاز حاد انفارکتوس بطور استاندارد با سرعت ۲۵ میلی متر بر ثانیه و با کالیبراسیون ۱ میلی ولت معادل با ۱۰ میلی متر بر روی کاغذ مخصوص ثبت شده و مورد ارزیابی قرار گرفت. در هر کدام از لیدها بطور جداگانه میزان صعود یا افت قطعه ST با دقت ۰/۵ میلی متر و در فاصله ۸۰ میلی سکند از نقطه J نسبت به قطعه TP بررسی شد و میانگین آن برای سه ضریب متوالی در هر لید محاسبه گردید. همینطور، وجود موج Q غیرطبیعی و تغییرات موج T و نیز بروز اختلالات هدایتی مانند بلوک کامل قلب و بلوک شاخه راست و همی بلوک چپ قدامی (LAHB)

میوکارد و پیش آگهی بیمار در ارتباط است [۲]. بر خلاف انفارکتوس قدامی که در آن شریان گرفتار تقریباً همیشه LAD می باشد در انفارکتوس تحتانی ضایعه هدف می تواند هم در شریان کرونر راست (RCA) و هم در شریان سیرکومفلکس (LCX) باشد و میزان مرگ و میر و میزان ابتلا این بیماران نیز تا حدود زیادی تحت تاثیر محل انسداد قرار می گیرد [۳]. بعنوان مثال در بیماران با انفارکتوس تحتانی که بطن راست نیز درگیر باشد، ضایعه هدف تقریباً همیشه در کرونر راست قرار دارد و این بیماران در معرض خطر بالای مرگ، شوک کاردیوژنیک، آریتمی و بلوک قلبی قرار دارند. در سال های اخیر تلاش های زیادی جهت مرتبط کردن تغییرات الکتروکاردیوگرام در طی حمله حاد ایسکمیک با یافته های آنژیوگرافی کرونر که در همان زمان انجام شود صورت گرفته است. اگر این دستگاه بتواند اشکال پر خطر انفارکتوس را که عموماً با درگیری پروگزیمال کرونرها همراه هستند، مشخص نماید می توان از آن برای انتخاب بیماران برای مداخلات تهاجمی و اعزام به مراکز مجهز استفاده نمود و در مواردیکه محدودیت تخت سی سی یو وجود دارد بیماران پر خطر را براحتی از بقیه بیماران جدا نمود.

روش کار

این مطالعه در فاصله بین فروردین ماه ۱۳۸۲ لغایت اردیبهشت ۱۳۸۴ در مرکز قلب شهید مدنی وابسته به دانشگاه علوم پزشکی تبریز انجام شده است. تعریف انفارکتوس حاد میوکارد بر اساس معیارهای کلاسیک سازمان بهداشت جهانی و منوط به وجود حداقل دو معیار از سه معیار شرح حال، تغییرات نواری تیپیک و افزایش و کاهش بعدی در شاخص های سرمی گردید [۴].

این مطالعه بر روی بیمارانی انجام شد که با اولین انفارکتوس حاد میوکارد در دو ساعت اول بعد از شروع درد سینه بستری شده و تحت آنژیوگرافی کرونر قرار گرفتند و با الکتروکاردیوگرام های موقع مراجعه قبل از شروع درمان که بیشترین تغییرات قطعه ST-T را

¹OM: Obtus Marginalis

² Engelen

و PR طولانی بررسی شدند. موج Q غیرطبیعی بصورت موج Q طولانی تر از ۳۰ میلی سکند در لیدهای aVL, V₅, V₆ و طولانی تر از ۲۰ میلی سکند در V₄ تعریف شد.

عملکرد بطن چپ: براساس یافته های اکوکاردیوگرافی تعیین شد.

تجزیه و تحلیل داده ها با نرم افزار آماری SPSS نسخه ۱۳ انجام شد و در متغیرهای پیوسته اهمیت آماری تفاوت بین گروه ها با تست T زوجی بررسی شد و متغیرهای کیفی با تست مجذور کای یا تست فیشر ارزیابی شدند و P value کمتر از ۰/۰۵ معنی دار در نظر گرفته شد. در این مطالعه آنژیوگرافی بعنوان روش استاندارد طلائی تشخیص مدنظر بود و حساسیت و اختصاصیت یافته های ECG براساس نتایج آنژیوگرافی کرونر محاسبه شد.

یافته ها

میانگین سنی بیماران در این مطالعه 60.7 ± 9.8 سال و ۷۸٪ بیماران مذکر بودند. از نظر توزیع عوامل خطر، هیپرتانسیون در ۳۱٪ دیابت در ۱۹٪ استعمال دخانیات در ۳۳٪ و سابقه هیپرلیپیدمی در ۳۵٪ ثبت شدند. آنژیوگرافی کرونر: از مجموع ۱۰۰ بیمار ۵۸ نفر گرفتاری LAD، ۱۶ نفر گرفتاری LCX و ۲۶ نفر گرفتاری RCA داشتند. از نظر محل ضایعات آترواسکلروتیک نیز ضایعه LAD در قسمت پروگزیمال ۲۷ مورد و قسمت دیستال ۳۱ مورد به ثبت رسید. ۱۳ مورد گرفتاری پروگزیمال شریان LCX و ۳ مورد ضایعه دیستال مشاهده شد در شریان RCA، ۱۹ مورد ضایعه پروگزیمال و ۷ مورد ضایعه دیستال مشاهده شد. ضایعه همراه در دیاگونال اصلی و ابوس به ترتیب ۱۹ مورد و ۱۲ مورد بودند. در ۶ بیمار ضایعه همراه بیش از ۵۰٪ در تنه چپ اصلی مشاهده شد.

عملکرد بطن چپ

۱۲٪ بیماران EF¹ بطن چپ کمتر از ۳۰٪ و در ۴۴٪ بیماران عملکرد بطن چپ در حد ۴۰٪-۳۰٪ بود ۱۰٪

بیماران نیز EF بالاتر از ۵۰٪ داشتند در ۳۴٪ بقیه بیماران عملکرد بطن چپ در حد ۵۰٪-۴۰٪ بود.

نوار قلب

صعود قطعه ST در لید aVR:

در این مطالعه در ۲۲ بیمار صعود قطعه ST در لید aVR به میزان ۰/۵ میلی متر یا بیشتر دیده شد که از این ۲۲ بیمار ۱ نفر ضایعه در کرونر راست ۵ نفر ضایعه در دیستال LAD و ۱۶ نفر ضایعه پروگزیمال شریان LAD داشتند. در مجموع از ۲۷ بیمار با ضایعه قسمت پروگزیمال شریان LAD، ۱۶ بیمار صعود ST در لید aVR را نشان دادند در حالیکه فقط ۱۹/۴٪ بیماران با ضایعات قسمت دیستال صعود قطعه ST در لید aVR داشتند (۶ بیمار از ۳۱ نفر) که البته از این ۶ نفر، ۲ مورد ضایعه در شریان LM نیز داشتند. بدین ترتیب صعود قطعه ST در aVR در پیش بینی ضایعه پروگزیمال LAD با اهمیت می باشد (حساسیت ۵۹,۲٪ و اختصاصیت ۸۰,۲٪ برای پروگزیمال LAD و $p=0.01$). همچنین در این مطالعه در ۶ بیمار ضایعه در شریان LM دیده شد که در سه بیمار میزان صعود قطعه ST در لید aVR بیشتر از لید V1 بود. صعود قطعه ST در لید I و aVL در بیماران با انفارکتوس قدامی حاد:

در این مطالعه صعود قطعه ST در لید I و aVL در بیماران با انفارکتوس حاد قدامی از نظر آماری با $P_I=0.008$ و $P_{aVL}=0.004$ در پیش بینی ضایعه پروگزیمال LAD با ارزش بودند. افت قطعه ST در لیدهای تحتانی در بیماران با ضایعه پروگزیمال شریان LAD:

در مطالعه اخیر از ۲۷ بیمار با ضایعه قسمت پروگزیمال شریان LAD، ۲۱ بیمار افت قطعه ST در حد ۱ میلی متر یا بیشتر در لید II و ۱۶ و ۱۸ بیمار در لید III، aVF (به ترتیب) نشان دادند بطوریکه با $P_{III}=0.002$ و $P_{aVF}=0.008$ از نظر آماری در پیش گویی ضایعه ابتدایی شریان LAD معنی دار بود. افت همزمان قطعه ST در هر سه لید تحتانی در ۱۴ بیمار از ۲۷ بیمار با درگیری پروگزیمال LAD رویت شد که حاکی از

¹ - EF: Ejection Fraction

افت قطعه ST در لیدهای aVL, V₅, V₆ در بیماران با انفارکتوس قدامی حاد:

افت قطعه ST در لید aVL در ضایعات دیستال LAD شیوع بیشتری دارد (۲۲/۶٪ در ضایعات دیستال در مقابل ۱۴/۹٪ ضایعات پروگزیمال). از ۲۷ بیمار با ضایعه پروگزیمال شریان LAD، ۴ بیمار افت قطعه ST در لید aVL داشتند و از ۳۱ بیمار با گرفتاری دیستال LAD افت قطعه ST در ۷ بیمار دیده شد. بطوریکه حساسیت ۲۹/۲٪ و اختصاصیت ۸۵/۲٪ برای آن در پیشگویی ضایعات دیستال بدست آمد (p=۰/۰۱). از ۲۷ بیمار با ضایعه پروگزیمال شریان LAD، ۹ بیمار افت قطعه ST در لید V₅ داشتند و از ۳۱ بیمار با گرفتاری دیستال LAD افت قطعه ST در ۲ بیمار دیده شد. بطوریکه حساسیت ۳۳/۳٪ و اختصاصیت ۹۳/۵٪ برای آن در پیشگویی ضایعات پروگزیمال بدست آمد. حساسیت و اختصاصیت بدست آمده برای V₆ بترتیب ۲۱/۲٪ و ۷۸٪ بودند.

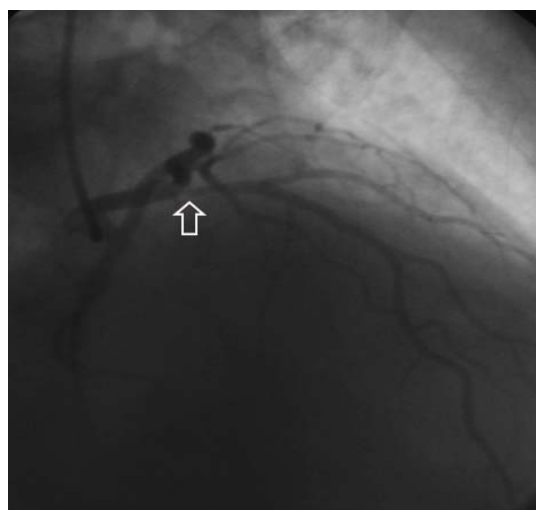
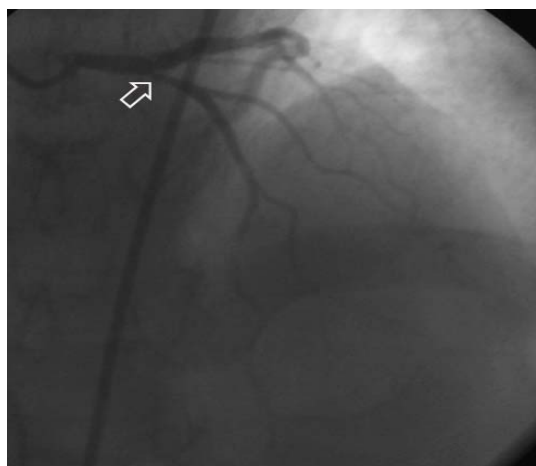
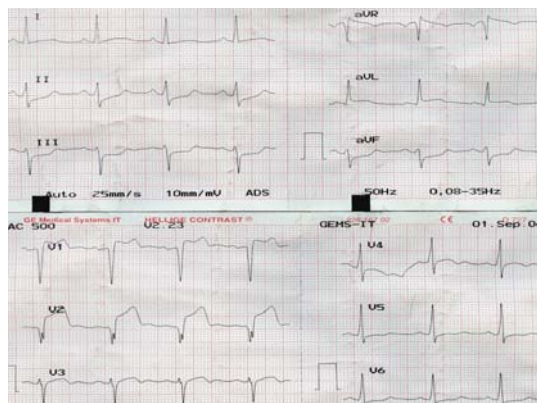
صعود قطعه ST در لیدهای تحتانی در بیماران با انفارکتوس قدامی:

در بررسی ۷ بیمار با انفارکتوس حاد ترانس مورال قدامی که بطور همزمان صعود قطعه ST در لیدهای تحتانی داشتند در ۵ مورد ضایعه در دیستال شریان LAD و ۲ مورد ضایعه در پروگزیمال شریانی RCA به ثبت رسید که بدلیل تعداد کم نمونه ارزیابی آماری دقیق مقدور نشد.

الکتروکاردیوگرام در انفارکتوس حاد تحتانی:

در بیماران با انفارکتوس حاد تحتانی (صعود قطعه ST در لیدهای II, III, aVF) و ضایعه پروگزیمال شریان کرونر راست میزان صعود ST در لید III بیشتر از II بود (میانگین ۱/۴ میلی متر در مقابل ۱/۰۳ میلی متر). وجود نزول ST در لیدهای I و aVL در بیماران با انفارکتوس تحتانی نشانه گرفتاری قسمت پروگزیمال RCA می باشد بطوریکه در این مطالعه از مجموع ۳۸ بیمار با انفارکتوس تحتانی، ۲۶ بیمار ضایعه در RCA داشتند که از این ۲۶ بیمار ۱۹ بیمار درگیری در پروگزیمال داشتند. از ۱۹ بیمار مذکور ۱۴ بیمار (۷۳٪)

حساسیت ۵۱/۹٪ و اختصاصیت ۹۰/۳٪ بود، ارزش پیشگویی کننده مثبت و منفی آن نیز بترتیب ۸۲/۳ و ۶۸/۲ بودند (شکل ۱).



شکل ۱: نوار قلبی و نمای آنژیوگرافی کرونر از بیماری با انفارکتوس قدامی و ضایعه پروگزیمال LAD. افت دو میلی متری قطعه ST در لیدهای تحتانی، افت یک میلی متری آن در لید V₆ و صعود یک و دو میلی متری آن در لیدهای I و aVL از مشخصات ضایعات پروگزیمال هستند.

معیارهای الکتروکاردیوگرام پیش بینی گرفتاری پروگزیمال یا دیستال شریان LAD امکان پذیر می باشد. مشخص شده که لید aVR اطلاعات پروگنوستیک مهم کوتاه مدت در بیماران با اولین انفارکتوس حاد بدون صعود قطعه ST ارائه می نماید وجود صعود قطعه ST در لید aVR با پیش آگهی بد همراه می باشد و نشانگر بیماری کرونری پیشرفته می باشد و اقدام تهاجمی زودرس بسیار مفید است [۵]. صعود قطعه ST در لید aVR همراهی نزدیکی با مرگ و میر داخل بیمارستانی و ایسکمی عود کننده و خطر نارسایی قلبی دارد.

در این مطالعه، که انفارکتوس حاد میوکارد با بالا رفتن قطعه ST همراه بود، نیز درصد بالایی از بیماران با صعود قطعه ST در لید aVR ضایعه مهم و پر خطر در شریان LAD یا LMCA داشتند. در بیماران با انفارکتوس ترانس مورال قدامی وجود صعود ST در لید aVR پیش بینی کننده انسداد پروگزیمال شریان LAD بود که احتمالاً نتیجه ایسکمی ترانس مورال قسمت بازال سپتوم (جریان ایسکمی بطرف شانه راست) می باشد البته وجود این یافته برای ضایعه پروگزیمال LAD اختصاصیت بالا داشته ولی نبود آن رد کننده نمی باشد [۳]. این یافته مطابقت کامل با مطالعه انگلن و همکارانش دارد [۲].

در گرفتاری پروگزیمال LAD بدلیل گرفتاری توده زیادی از بطن در قسمت بازال، وکتور قطعه ST بطرف بالا خواهد بود در نتیجه در سطح فرونتال منجر به صعود قطعه ST در لید aVR و نیز در موقعیت کرانیال صعود ST در لید V_1 می شود [۶].

جهت گیری رو به بالای وکتور قطعه ST منجر به تغییرات آینه ای و نزول ST در لید های تحتانی و همچنین گاهی اوقات در لیدهای طرفی V_6, V_5 خواهد شد [۳، ۱].

اما اگر ناحیه درگیر در قسمت دیستال LAD باشد در لیدهای تحتانی قطعه ST ایزوالکتریک یا مثبت خواهد بود. زیرا ناحیه ایسکمیک غالب در این حالت سطح اینفریوآپیکال است و در نتیجه وکتور ST سمت پایین

افت قطعه ST در لید I, aVL داشتند در حالیکه از ۷ بیمار با ضایعه قسمت دیستال کرونر راست فقط ۲ بیمار (۲۸/۶٪) افت ST در لید I, aVL داشتند ($P < 0/001$). با وجود این، چنین رابطه ای در مورد شریان LCX بدست نیامد ($P = 0/2$). ضمناً در بیماران با صعود ST در V_6, V_5 اختلال عملکرد بطن چپ شدیدتر بود بطوریکه تمام بیماران با صعود ST در V_6, V_5 کسر تخلیه بطن چپ کمتر از ۴۰٪ داشتند در حالیکه در گروه بدون صعود ST در V_6, V_5 فقط ۳۷٪ بیماران عملکرد پایین تر از ۴۰٪ داشتند ($P < 0/01$).

در بیماران با انفارکتوس ترانس مورال تحتانی و افت قطعه ST در لیدهای V_3, V_2 در حد ۱ میلی متر یا بیشتر اختلال عملکرد بطن چپ بیشتری دیده می شد (۷۰٪ موارد $EF < 40\%$ در این بیماران در مقابل ۴۵/۳٪ در بیماران فاقد این یافته $p = 0/01$).

بلوک کامل شاخه راست:

از مجموع ۱۰۰ بیمار بررسی شده ۵ نفر بلوک کامل شاخه راست ناشی از انفارکتوس داشتند در ۱ نفر عملکرد بطن چپ کمتر از ۳۰٪ و ۴ نفر عملکرد بطن چپ در حد ۴۰-۳۰ درصد بود و از نظر آماری بیماران با بلوک کامل شاخه راست نارسایی بطن چپ بیشتری داشتند ($p = 0/03$).

رابطه تغییرات نواری با عملکرد بطن چپ

رابطه بین تغییرات نواری مختلف با کسر تخلیه (EF) کمتر از ۴۰٪ بعنوان شاخصی از دیسفانکشن بطنی ارزیابی شد که در انفارکتوس قدامی بین افت قطعه ST در V_5 ($p = 0/01$)، افت قطعه ST در لیدهای تحتانی ($p = 0/001$)، صعود قطعه ST در لید aVR ($p = 0/04$)، و بلوک کامل شاخه راست ($p = 0/03$) با دیسفانکشن بطنی رابطه معنی دار بدست آمد. چنین رابطه ای در انفارکتوس تحتانی فقط در مورد صعود قطعه ST در لیدهای V_6, V_5 تکرار شد ($P < 0/01$).

بحث

در انفارکتوس حاد قدامی با صعود قطعه ST در لیدهای V_1-V_3 براساس وجود یا عدم وجود تعدادی از

در این مطالعه افت قطعه ST در لید aVL عمدتاً با ضایعه دیستال LAD همراه می باشد در مطالعات قبلی نیز عموماً نشانگر ضایعه دیستال به شاخه D₁ بوده است [۲]. اما صعود ST در I، aVL، نشانگر ضایعه پروگزیمال به LAD است زیرا توده عضلانی حجیم قسمت بازال باعث جهت گیری رو به بالای قطعه ST می شود [۷]

افت ST در لید V₅ بعنوان نشانگر انسداد پروگزیمال شریان LAD (بویژه قیل S₁) می باشد زیرا وکتور رو به بالای ST از لیدهای تحتانی و جانبی دور می شود [۹،۸].

بلوک شاخه راست در انفارکتوس قدامی عمدتاً نشانه آسیب ایسکمیک وسیع می باشد تا تاخیر هدایتی. در این مطالعه تمام موارد RBBB جدید در ضایعات پروگزیمال LAD بوده و با عملکرد ضعیف بطن همراه بود. این یافته ها مشابه با یافته های مورینو^۳ و همکارانش بودند [۱۱]. این مسئله از آنجا ناشی می شود که شاخه سپتال اول مشروب کننده اصلی قسمت دیستال باندل هیس و پروگزیمال شاخه های چپ و راست می باشد. در انفارکتوس دیواره تحتانی (صعود ST در لید II، aVF، III) نیز با توجه به یافته های الکتروکاردیوگرام می توان محل ضایعه و شریان کرونر گرفتار را تعیین کرد. انسداد شریان کرونر راست عمدتاً به ایسکمی اینفریوسپتال می انجامد و وکتور قطعه ST به سمت لید III خواهد بود اما در انسداد LCX ایسکمی عمدتاً در ناحیه اینفریو پوسترولاترال بوده و وکتور ST به سمت لید II می باشد. پس در انسداد RCA بالا رفتن قطعه ST در لید III بیشتر از II بوده و به افت قطعه ST در لید aVL می انجامد. افت بیشتر قطعه ST در لید aVL نسبت به لید I حساسیت تشخیص درگیری RCA را بالاتر می برد [۱۱]. در انسداد LCX صعود ST در لید II بیشتر از III بوده و در لید I قطعه ST ایزوالکتریک و یا در ایسکمی شدید لاترال مثبت می شود.

میزان افت قطعه ST در لیدهای پره کوردیال و تعداد لیدهای در گیر به وسعت ایسکمی دیواره خلفی

خواهد بود [۷]. تامورا^۱ و همکارانش گزارش کردند که افت قطعه ST بیشتر یا مساوی ۱ میلی متر در هر سه لید تحتانی از حساسیت ۷۷٪ و اختصاصیت ۷۸٪ در تشخیص ضایعات پروگزیمال LAD برخوردار است [۸] و در مطالعه آربان^۲ و همکاران این اعداد بترتیب ۵۸٪ و ۸۱٪ بودند [۳]. در این مطالعه مقادیر فوق بترتیب ۵۱/۹٪ و ۹۰/۳٪ بودند که اختصاصیت بالای بدست آمده می تواند به حذف بیماران با درگیری چند رگ در این مطالعه مربوط باشد. در کل بیماران با انفارکتوس حاد قدامی از نظر تغییرات قطعه ST-T در لیدهای تحتانی به سه دسته تقسیم می شوند:

الف) بیماران با صعود قطعه ST ترکیبی در لیدهای قدامی و تحتانی: این بیماران کمترین میزان نکروز میوکارد و اختلال عملکرد بطن چپ را نسبت به دو گروه دیگر داشته و شریان گرفتار در اغلب موارد پروگزیمال RCA یا قسمت دیستال شریان LAD می باشد. علت محدودیت وسعت انفارکتوس علی رغم میزان صعود ST بیشتر احتمالاً بدلیل وجود انفارکتوس کوچک قسمت تحتانی بطن چپ در ضایعه شریان کرونر راست و یا انفارکتوس محدود مربوط به گرفتاری دیستال شریان LAD می باشد [۷].

ب) بیماران با انفارکتوس حاد قدامی و بدون تغییرات قطعه ST در لید های تحتانی
ج) Superior ST elevation که با افت قطعه ST در لیدهای تحتانی مشخص می شود و بیشترین میزان اختلال عملکرد بطن چپ را داشته و ضایعه مسئول معمولاً در پروگزیمال شریان LAD می باشد [۹،۱۰].

در بیماران گروه الف عدم پیشرفت صعود قطعه ST در لیدهای V₁-V₃ بیماران با ضایعه RCA را از بیماران با گرفتاری قسمت میانی یا دیستال شریان LAD متمایز می سازد [۹]. با توجه به یافته های فوق می توان نتیجه گرفت که مجموع مطلق انحراف قطعه ST در الکتروکاردیوگرام همیشه نمی تواند بعنوان پیش بینی کننده پیش آگهی نامطلوب باشد.

¹ Tamura

² Arbane

³ Moreno

مانند وجود بالا رفتن قطعه ST در لید aVR و بروز RBBB و افت قطعه ST در لیدهای تحتانی ممکن است در تعیین ضایعه پروگزیمال LAD بسیار مفید باشد و یا در انفارکتوس تحتانی وجود تغییرات ST در لیدهای V_1-V_6 در شناسایی بیماران پرخطر کمک کننده باشد و بدین ترتیب الکتروکاردیوگرام در انفارکتوس حاد در تعیین بیماران داوطلب اقدامات تهاجمی تر کمک کرده و مانع آسیب وسیع میوکارد و سایر عوارض می شود.

پیشنهادات

در صورت آشنایی پزشکان عمومی، متخصصین داخلی و قلب و عروق با الگوهای پر خطر نوار قلبی از این ابزار ساده می توان برای انتخاب بیماران جهت بستری در بخش های ویژه و یا اولویت بندی جهت اقدامات تهاجمی نظیر آنژیوپلاستی استفاده کرد. نمونه ساده شده آن بصورت الگوریتم های مشخص در بعضی منابع ذکر شده است [۱۳].

دلالت دارند این ناحیه از شاخه نزولی خلفی RCA یا LCX (بر حسب اینکه کدامیک غالب باشند) خون گیری می نماید. لیدهای لاترال V_5, V_6 ارزش محدودی در تمییز انسداد مابین RCA, LCX دارند [۱۲، ۱۱].

محدودیت مطالعه: مهمترین محدودیت این مطالعه تعداد کم نمونه می باشد گرچه زمان مراجعه بیماران متفاوت بود ولی اولین الکتروکاردیوگرام موقع مراجعه به اورژانس در حال تداوم درد سینه و در دو ساعت اول بررسی شده است. عدم امکان انجام آنژیوگرافی در چند ساعت اول نیز می تواند از محدودیت های مطالعه حاضر محسوب شود. ضمناً به علت تعداد کم نمونه محل ضایعه شریان LAD نسبت به D_1, S_1 بطور جداگانه بررسی نشد.

نتیجه گیری

علایم الکتروکاردیوگرافی توضیح داده شده به تعیین محل انسداد شریان کرونو ناحیه در معرض خطر کمک می کند بطوریکه در انفارکتوس قدامی علایمی

References

- 1- Gorgels AP, Engelen DJ, Wellens J. Electrocardiogram in Acute Myocardial infarction. In: Furster V. Alexander W, O'Rourke R. The Heart, volume 1, 11th ed. New York: Mc Graw Hill. 2004; pp: 1351-60.
- 2- Engelen DJ, Gorgels AP, Cheriex EC, De Muinck ED, Oude Ophuis AJ, Dassen WR, et al. Value of the Electrocardiogram in localizing the Occlusion Site in the Left Anterior Descending Coronary Artery in Acute Anterior Myocardial Infarction. J Am Coll Cardiol 1999; 34: 389-395.
- 3- Arbane M, Goy J. Prediction of the site of total occlusion in the left anterior descending coronary artery using admission electrocardiogram in anterior wall acute myocardial infarction. Am J Cardiol 2000; 85: 487-491.
- 4- Braunwald E, Zipes D, Libby P. Heart disease: a textbook of cardiovascular medicine, 6th ed. Philadelphia: W.B. Saunders, 2001: 1131.
- 5- Barrabes JA, Figueras J, Moure C, Cortadellas J, Soler-Soler J. prognostic value of Lead avR in patients with a first non-ST segment elevation Acute Myocardial Infarction. Circulation 2003; 108: 814-819.
- 6- Vasudevan K, Manjunath CN, Sinivas KH, Prabhavathi, Davidson D, Kumar S et al. Electrocardiographic localization of the occlusion site in left anterior descending coronary artery in acute anterior myocardial infarction. Indian Heart J 2004; 56: 315-9.
- 7- Sadanandan S, Hochman JS, Kolodziej A, Criger DA, Ross A, Selvester R, Wagner GS. Clinical and angiographic characteristics of patients with combined anterior and inferior ST-segment elevation on the initial electrocardiogram during acute myocardial infarction. Am Heart J. 2003 Oct; 146(4):653-61.

- 8- Tamura A, Ktaoka H, Mikuriya Y, Nasu M. Inferior ST segment depression as a useful Marker for identifying proximal LAD occlusion during Anterior wall Myocardial Infarction. *Eur Heart J* 1995; 16: 1795-9.
- 9- Birnbaum Y, Solodky A, Herz I, Kusniec J, Rechavia E, Sulkes J and et al. Implication of inferior ST-segment depression in anterior acute myocardial infarction: electrocardiographic and angiographic correlation. *Am Heart J* 1994; 127: 1467-73.
- 10- Sapin PM, Musselman DR, Dehmer GJ, Cascio WE. Implications of Inferior ST Segment elevation accompanying anterior wall acute myocardial Infarction for the angiographic morphology of the left anterior descending coronary artery morphology and site of occlusion. *AM J cardiol* 1992; 69: 860-5.
- 11- Melgarejo-Moreno A, Galcera-Tomas J, Garcia A, Valdés-Chavarri M, Castillo-Soria F, Mira-Sánchez E and et al. Incidence ,Clinical characteristics and prognosis Significance of RBBB in acute myocardial infarction. *Circulation* 1997; 96: 1139-44.
- 12- Herz I, Assali AR, Alder Y, Solodky A, Samuel S. New electrocardiographic criteria for predicting either right or left circumflex artery as the culprit coronary artery in inferior wall acute myocardial Infarction. *Am J Cardiol* 1997; 80: 1343 -1345.
- 13- Günter Lehmann G, Schmitt C, Kehl V, Schmieder S, Schömig A. Electrocardiographic algorithm for assignment of occluded vessel in acute myocardial infarction. *Int J Cardiol* 2003; 89: 79-85.