

بررسی خالهای ملانوسیتی مادرزادی در مراجعین به درمانگاه پوست بیمارستان سینا

دکتر مهدی امیرنیا^۱، دکتر محمد رضا رنجکش^۲

^۱ استادیار گروه پوست دانشگاه علوم پزشکی تبریز E-mail: mehamirnia@yahoo.com

^۲ استادیار گروه پوست دانشگاه علوم پزشکی تبریز

چکیده

زمینه و هدف: خال های ملانوسیتی مادرزادی در اثر پرولیفراسیون خوش خیم ملانوسیت ها در درم و اپیدرم در دوره جنینی ایجاد می شوند. این خالها اکثراً خوش خیم هستند ولی تغییراتی مثل ایندوراسیون، ترشح، درد و خونریزی می تواند علامتی از ایجاد بدخیمی باشد. ریسک بدخیمی با افزایش اندازه خال نیز افزایش می یابد. هدف از این مطالعه بررسی توصیفی خالهای مادرزادی و نیز بررسی یافته های حاکی از بدخیمی در این بیماران می باشد.

روش کار: افراد مبتلا به خال مادرزادی از بین مراجعین به بیمارستان سینا در طول ۱۸ ماه انتخاب و طی یک مطالعه ی توصیفی- تحلیلی مقطعی مورد بررسی قرار گرفتند تعداد کل بیماران ۵۴ نفر بود. یافته های کلینیکی بیماران بررسی و پرسشنامه تکمیل گردید. آمار بدست آمده توسط نرم افزار SPSS و تی تست تحلیل گردید.

نتایج: ۵۰٪ بیماران خال های زیر $1/5\text{ cm}$ ، $3/46\%$ خال های $2-1/5\text{ cm}$ و $3/7\%$ خال های بالای 2 cm داشتند. تغییرات ثانویه در ۳۸٪ موارد وجود داشت و شایعترین آن رشد مو بود. سایر تغییرات ثانویه شامل رشد اندازه، کراتوز پوستی، هیپرپیگمانتاسیون و عفونت پوستی بود. از نظر ظاهری، حاشیه خال ها در $92/6\%$ موارد صاف و منظم و در $7/4\%$ موارد نامنظم بود. علامت های مشکوک به بدخیمی در $5/6\%$ موارد وجود داشت، که در $1/9\%$ آنها تشخیص ملانوم بدخیم قطعی بود.

نتیجه گیری: این مطالعه نشان داد خال های بزرگ در تنه با یافته هایی مانند سفیدی و رشد سریع نیاز به بررسی پاتولوژیک دارد.

واژه های کلیدی: خال های ملانوسیت مادرزادی، تغییرات بدخیمی، ملانوم بدخیم

پذیرش: ۸۷/۵/۳

دریافت: ۸۶/۵/۲۵

مقدمه

خال های ملانوسیتی مادرزادی در اثر پرولیفراسیون خوش خیم ملانوسیتها در درم و اپیدرم یا هر دو در دوره جنینی ایجاد می شوند. در کل ۱٪ متولدین زنده این خالها را به شکل های مختلف نشان می دهند [۱]. این خال ها بر حسب اندازه به سه دسته عمده تقسیم می شوند.

خال های کوچک با قطر کمتر از $1/5\text{ cm}$ ، متوسط با قطر $1/5-2\text{ cm}$ و بزرگ با قطر بیش از 2 cm می باشد [۳،۲].

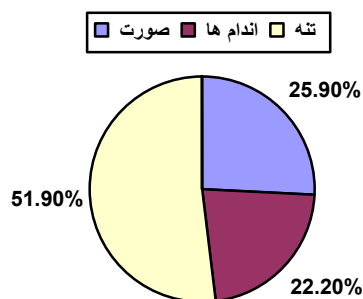
علت ایجاد این خال ها بخاطر موتاسیون در ژن های مسئول مورفوژنز جنینی نورواکتودرم و اختلال در مهاجرت سلول های ملانوسیت به پوست می باشد که باعث افزایش استقرار ملانوسیتها در محل ضایعه می شود [۴] از نظر هیستولوژی معیارهای تشخیصی شامل تجمع افقی ملانوسیتها، تشکیل Indian files، درگیری

که تغییرات ثانویه و یا تغییرات مشکوک به بدخیمی داشتند.

از نظر اندازه این خال ها به سه دسته تقسیم شد. خال های کوچک، متوسط و بزرگ که به ترتیب زیر ۱/۵ سانتی متر، بین ۱/۵ تا ۲۰ سانتی متر و بالای ۲۰ سانتی متر قطر داشتند، تغییرات ثانویه شامل هیپریگمانتاسیون، رشد اندازه، عفونت، رشد مو و زگیلی شدن سطح خال مد نظر قرار گرفت. اطلاعات بدست آمده با نرم افزار SPSS برای هر متغیر بررسی و آزمون تی برای آنها انجام گردید.

یافته ها

تعداد بیماران در کل ۵۴ مورد بود که ۴۸٪ (۲۶ نفر) مرد و ۵۲٪ (۲۸ نفر) زن بودند. از نظر اندازه ۵۰٪ (۲۷ مورد) کوچکتر از ۱/۵^{cm} و ۴۶/۳٪ (۲۵ مورد) متوسط با قطر ۲۰^{cm} - ۱/۵ و ۳/۷٪ (۲ مورد) بزرگ و بالای ۲۰^{cm} بود. از نظر محل اکثر خال ها در تنه قرار داشتند و از نظر تعداد در ۷۷/۸٪ (۴۲ نفر) منفرد و در ۲۳/۲٪ (۱۲ نفر) متعدد بودند (نمودار ۱).



نمودار ۱. محل توزیع خالها

سابقه فامیلی در ۵۷/۴٪ (۳۱ نفر) مثبت و ۴۲/۶٪ (۲۳ نفر) منفی بود. در این بیماران هیچ ناهنجاری مادرزادی دیده نشد. تغییرات ثانویه در ۳۸٪ (۲۱ نفر) وجود داشت که از نظر شیوع این تغییرات، به ترتیب رشد مو (۹ مورد)، رشد اندازه (۸ مورد)، زگیلی شدن (۶ مورد)، هیپریگمانتاسیون (۵ مورد) و عفونت ثانویه (۱ مورد) بود (نمودار ۲).

آدنکس ها و حضور ملانوسیت ها در یک سوم تحتانی لایه رتیلولار درم می باشد [۵].

این خالها اکثراً خوش خیم هستند. تغییراتی مثل هیپریگمانتاسیون، رشد اندازه، رشد مو، ایجاد کراتوز در سطح و عفونت های ثانویه اکثراً یک پروسه خوش خیم تلقی می گردند. ولی تغییراتی مثل سفیدی، ترشح، درد، خونریزی می تواند علامتی از ایجاد بدخیمی باشد لذا باید بیشتر مورد توجه قرار گیرند [۶]. البته ریسک بدخیمی در خال های بزرگ بالاتر از انواع متوسط یا کوچک می باشد و نیز با افزایش سن افزایش می یابد [۷]. برخی سندرم های مادرزادی با خالها همراهی دارند که می توان از اسپاینا بیفیدا، منگوسل، پا چنبیری و ملانوز نوروکوتانئوس نام برد [۸]. مهمترین مسئله در این خال ها، توانایی ایجاد بدخیمی در آنهاست.

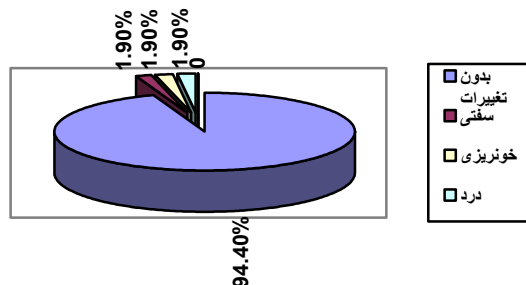
در برخورد با این بیماران ابتدا بایستی بیوپسی از نمونه و بررسی هیستولوژیک جهت رد بدخیمی انجام گیرد و در مرحله بعدی با روش های جراحی اکسیزیون سریال، ضایعه برداشته شده و با استفاده از گرافت و اپیدرم کشت داده شده اتولوگ، ترمیم صورت گیرد. روش های لیزر و Peeling نیز در برخی موارد خصوصاً در انواع غیر برجسته می تواند کاربرد داشته باشد [۱۰،۹].

هدف از انجام این مطالعه بررسی توصیفی خالهای مادرزادی و عوامل و پارامترهایی است که ریسک بدخیمی را افزایش می دهد.

روش کار

مطالعه حاضر یک مطالعه توصیفی بوده و طی یک دوره ۱۸ ماهه در مرکز آموزشی-درمانی سینا انجام شده است. حجم نمونه ۵۴ نفر بوده و ابزار جمع آوری اطلاعات پرسشنامه ای حاوی فاکتورهای مثل سن، جنس، محل، شکل ظاهری، اندازه، سابقه فامیلی، تغییرات ثانویه، تغییرات مشکوک به بدخیمی و یافته های پاتولوژیک بود. تغییرات مشکوک به بدخیمی شامل سفیدی، ترشح، درد و خونریزی بودند. بیوپسی از ضایعات به روش انسیزیونال در خال هایی انجام می شد

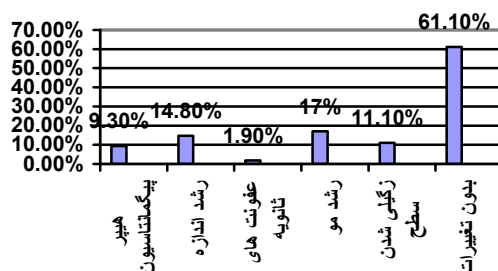
و جنس نداشت ولی باید اشاره شود تغییرات ثانویه در ۲ خال موجود در تنه و یک خال موجود در صورت بوده و تغییرات بدخیمی نیز در تنه بود.



نمودار ۳. علامت های مشکوک به بدخیمی در خال ها

بحث

خال ملانوسیتیک مادرزادی یک عارضه نسبتاً شایعی است که در متولدین زنده مشاهده می شود. فهم دقیق راجع به انواع آن و نیز عوارض آن و ارزیابی درست آن برای اطمینان دادن به بیمار و جلوگیری از عوارض آن لازم است. مهمترین مسئله راجع به این خال ها، ریسک بدخیمی در آنهاست که در مطالعات مختلفی بررسی شده است. در یک مطالعه توسط دداوید^۱ شایعترین محل خال ها در تنه و محور خلفی بدن ۷۰٪ بوده و نشان داده شد که خطر ایجاد تغییرات ثانویه در آنها بیشتر است بطوریکه ۹۶٪ ملانوسیتوز پوستی-عصبی در زمینه این خال ها ایجاد می شود [۱۱]. هندریکسون^۲ ریسک تبدیل خالهای بزرگ به ملانوم را در طی زندگی ۶۰ ساله ۷-۵ درصد برآورد کرد [۱۲]. مطالعه جردان^۳ ریسک بدخیمی (ملانوم) را در طی پنج سال ۵/۷٪ و در پانزده سال ۸/۵٪ تعیین کرد [۱۳]. در بررسی های مارگوب^۴ روی ۹۲ خال بزرگ، میزان بدخیمی در ۵ سال، ۳٪ بوده است که ۷۰٪ آن قبل از بلوغ بوده است [۱۴]. در مطالعه ناکا یاما^۵ نیز ریسک بدخیمی حدود ۵-۴٪ بوده است که ۶۰٪ بدخیمی ها



نمودار ۲. بررسی میزان انواع تغییرات ثانویه در خال ها

علامت های مشکوک به بدخیمی تنها در ۵/۶٪ (۳ مورد) وجود داشت که ۱/۹٪ (۱ مورد) ملانوم بدخیم تشخیص داده شد. از نظر بالینی حاشیه خال در ۹۲/۶٪ (۵۰ مورد) صاف و منظم و در ۷/۴٪ (۴ مورد) نامنظم بود (نمودار ۳). سطوح خال در ۲۰/۴٪ (۱۱ مورد) مو دار و ۷۹/۶٪ (۴۳ مورد) بدون مو بود. شکل خال در ۹۴/۴٪ (۵۱ مورد) گرد و ۳ مورد بیضی بود. رنگ خال در ۲۷/۸٪ (۱۵ نفر) روشن و در ۷۲/۲٪ (۲۹ نفر) تیره بود. با استفاده از روش های آماری این ارتباط ها بررسی گردید که نتایج زیر بدست آمد:

بین جنس و دیگر متغیرها ارتباط معنی داری دیده نشد. در مورد سن و ارتباط آن با تغییرات ثانویه معلوم شد که افراد دارای تغییرات ثانویه سن بیشتری نسبت به افراد بدون این تغییرات داشتند. میانگین سنی افراد با تغییرات ثانویه $27 \pm 13/95$ و افراد فاقد آن $16/89 \pm 12/56$ سال بود و با تغییرات مشکوک به بدخیمی ارتباط معنی داری نداشت. میانگین سن افراد با تغییرات مشکوک به بدخیمی $30/3 \pm 18$ و سن افراد فاقد این تغییرات $20/4 \pm 13/72$ سال بود که تفاوت معنی داری نداشتند.

اندازه خال با سابقه خانوادگی و تغییرات ثانویه و سطوح خال رابطه معنی داری نداشت ولی در هر حال تغییرات مشکوک به بدخیمی در ۲ خال بزرگ و بدخیمی تنها در یک خال بزرگ مشاهده شد. توزیع خال با سابقه خانوادگی و تغییرات ثانویه و تغییرات مشکوک به بدخیمی و حاشیه خال و سطوح خال ارتباط معنی داری نداشت. لیکن همه خال های منفرد به شکل گرد بودند که حاکی از ارتباط معنی دار بین توزیع و شکل خال بود. محل خال ارتباط معنی داری با تغییرات ثانویه

¹ Dedavid

² Hendrickson

³ Jerdan

⁴ Marghoob

⁵ NakaYama

در یک مطالعه توسط آیتین^۷، آتروفی اندام‌ها در ارتباط با خال‌های مادرزادی بزرگ مشاهده شد [۸]. ولی در این مطالعه ناهنجاری‌های مادرزادی همراه خال دیده نشد، البته علت اصلی آن سن بالای بیماران بود، چون اکثر آنومالی‌های همراه در اولین سال پس از تولد باعث مرگ شده و این بیماران به سن بالا نمی‌رسند. از نظر شیوع، خال‌های کوچک بسیار شایع اند (حدود ۱٪) و خال‌های بزرگ یک در پانصد هزار بوده است. البته در مطالعه حاضر تعداد خال‌های کوچک کمتر دیده شد که احتمالاً به این دلیل می‌باشد که افراد با خال‌های کوچک کمتر به درمانگاه مراجعه و درصد رفع آن می‌شوند. در بررسی قبلی، سابقه خانوادگی خال مادرزادی وجود داشت [۴] در این مطالعه نیز سابقه خانوادگی در ۴/۵۷٪ وجود داشت.

این خال‌ها از نظر جنسی، ارجحیت خاصی ندارد در این مطالعه نیز جنس یافته مهمی نبود. در مطالعه دداوید شایع‌ترین شکل خال‌ها، از نوع منفرد، موجود در تنه و به شکل خال‌های کوچک بود. ضمناً در آن مطالعه شایع‌ترین تغییرات ثانویه در خال، رشد مو بود [۱۱]. در این مطالعه نیز شایع‌ترین شکل بصورت منفرد در تنه بوده و نیز شایع‌ترین تغییرات ثانویه، رشد مو و کراتوز پوستی بوده است.

نتیجه‌گیری

این مطالعه نشان داد که اکثر خال‌های مادرزادی خوش‌خیم بوده و ریسک بدخیمی در آنها پایین است. لیکن خال‌های بزرگ در تنه با یافته‌هایی مانند ایندوراسیون و رشد سریع نیاز به بررسی پاتولوژیک دارد. از طرفی ریسک بدخیمی در خال‌های کوچک بسیار پایین‌تر از خال‌های بزرگ می‌باشد.

پیشنهادات

مطالعه حاضر بصورت مطالعه توصیفی و تحلیلی مقطعی بوده که بعنوان قدم اول در جهت بررسی خال‌های مادرزادی می‌تواند راه‌گشا باشد، انجام مطالعات

قبل از ۱۰ سالگی روی خال‌های بزرگ تنه و پشت بوده است [۱۵]. مطالعه بایتن کورت^۱ بر روی ۱۶۰ بیمار با خال مادرزادی، ریسک ملانوم بدخیم را در ۵ سال، ۲/۳٪ تعیین کرد [۱۶]. مطالعه وات^۲ نیز در ۴۳۲ بیمار با خال مادرزادی ملانوسیت، ریسک بدخیمی را ۲/۸٪ برآورد کرد [۱۷]. مطالعه اگان^۳ نیز ریسک بدخیمی را ۴/۳٪ در طول سال برآورد کرد [۱۸]. بت^۴ در دو مطالعه ریسک بدخیمی را به ترتیب ۲/۳٪ و ۲/۹٪ ذکر کرده است. ضمناً معلوم کرد بدخیمی با تعداد خال‌های مادرزادی و نه اندازه آنها مرتبط است [۲۰، ۱۹].

در این مطالعه از کل موارد خال‌های مادرزادی تنها سه مورد ۵/۶٪ تغییرات مشکوک به بدخیمی داشتند که فقط ۱ مورد آن به شکل ملانوم بدخیم در خال بزرگ در پشت تنه و متعدد و در سن ۱۲ سالگی پیدا شد. که البته با توجه به نوع مطالعه، نمی‌تواند مبین شیوع کلی این مسئله باشد. البته تغییرات مشکوک به بدخیمی در خال‌های با رنگ تیره و حاشیه ناصاف بیشتر دیده شد.

در مورد ارتباط بدخیمی با اندازه خال، تانوس^۵ ارتباط بین تغییرات بدخیمی و خال‌های بزرگ مادرزادی را اثبات کرد، ضمناً ریسک بدخیمی در خال‌های کوچک نیز بطور دوپهلو مطرح شد [۲۱]. یک مطالعه توسط بتی^۶ ارتباط بدخیمی را با خال‌های متوسط بررسی و ثابت کرد [۲۲]. در آن مطالعه نیز بدخیمی در خال بزرگ ایجاد شده بود. شایع‌ترین فرم ظاهری خال‌های مادرزادی، در مطالعه ی هندریکسون، بصورت گرد و بزرگ تیره بود و سطح آنها قوام نرمال و حاشیه منظم داشت، در مطالعه دداوید نیز خال‌ها با رنگ قهوه‌ای تیره، حاشیه نامنظم و سطوح خشن و اغلب متعدد گزارش شد [۱۲، ۱۱]. در این مطالعه خال‌ها اکثراً حاشیه منظم داشته و در بافت سطحی شبیه پوست اطراف و بدون مو بوده و شکل گرد و رنگ تیره داشتند.

¹ Bitten Court

² Watt

³ Egan

⁴ Bett

⁵ Tannus

⁶ Betti

⁷ Itin

بعدی با نمونه های بیشتر و زمان طولانی تر و بصورت Cohort طبیعتاً ارزشمند خواهد بود.
از آقای دکتر مهران محمد زاده که در تدوین این مقاله زحمات فراوانی را متقبل شدند صمیمانه قدردانی می نمایم.

تشکر و قدردانی

References

- 1- Freed berg I, Eisen A, Wolf K, Austen K, Goldsmith L, Katz S. Hypomelanosis and Hyper melanosis. In: Ortone JP, Bahadorane P, Oxford: Fitzpatrick TB, Mosher DP, Hori Y. Fitzpatrick's Dermatology in General Medicine. 6th edition. USA, McGraw Hill, 2003. P: 899-903.
- 2- Burn T, Breathnach S, Cox N, Griffiths CH. Disorders of skin color. In: Blechen S.S, Anstey A.V. Rook's Textbook of Dermatology. 7th edition. Oxford: Blackwell science; 2004. P: 39. 4-9
- 3- Tames WD, Berger T.G., Elston DM. Melanocytin nevi and Nooplasm. In: Andrew's Disease of the skin, 9th edition Philadelphia Saunders ; 2006. P: 690-691.
- 4- Dasu MR, Barrow RE, Hawkins Mc Cauley RL: Gene expression profiles of gaint hairy nevi. J Clin Pathol 2004; 57(8): 849-55
- 5- Cribier BJ, Santinelli F, Gross hans E. Lack of clinical-Pathological correlation in the diagnosis of congenital nevi. Br J Dermatol, 1999; 141 (6): 1004-9
- 6- Pattee SF, Hansen RC, Bangert JL, Jogamic EF. Giant congenital nevus with progressive Sclerodermoid reaction in a newborn. Pediatric Dermatol 2001; 18(4): 320-4
- 7- Michel L. Birth marks- pigmented.J Am Acad Dermatol 2002; 24(1): 115-119
- 8- Itin Ph, Lautenschlager S. Lower and upper extremity atrophy associated with a giant congenital melanocytic nevus. Pediat Dermatol 1998; 15 (4): 287-9
- 9- Cribier P, Santinelli F, Grosshans E. Lack of clinical pathological correlation in the diagnosis of congenital nevi. E medicine, Dermatol 2005; 121(6):101-4
- 10- Seung P, Sang .K, Eungok C. Combined laser therapy for difficult dermal pigmentation: Resurfacing and selective photothermolysis . Annals plastic Surg 2001;47(1):31-36
- 11- Dedavid M, Orlow S, Provost N, Marghoob A. Neurocutaneous Melanosis: Clinical features of large congenital melanocytic nevi in patients with manifest central nervous system melanosis. J Am Acad Dermatol 1996; 34(4):529-38
- 12- Hendrickson MR, Ross J. Neoplasms arising in congenital giant nevi: morphologic study of seven cases and review of the literature. Am J Surg Pathol 1981; 5(2): 109-35
- 13- Jerdan M, Cohen B, Smith R, Hood A. Neuroectodermal neoplasms arising in congenital nevi. Am J Dermaotopathol 1985; 7: 41-8
- 14- Marghoob A, Schoenbach SP, Kopf A, Orlow S, Nossa R, Bart R. Large congenital melanocytic nevi and the risk for the development of malignant melanoma: A prospective stud. Arch Dermatol 1996; 132(2): 170-5
- 15- Hori Y, Nakayama J, Okamoto M, Nagae S, Taniguchi S, Takayama O, Oohara K: Giant congenital nevus and malignant melanoma. J Invest Dermatol. 1989; 95(5): 3105-3145.
- 16- Bittencourt F, Marghoob A, Kopf A, Koenig K. Large congenital melanocytic nevi and the risk for development of malignant melanoma and neurocutaneous melanocytosis.Pediatric2000;106(4):736-41.
- 17- Watt A, Kotsis S, Chung K. Risk of melanoma arising in large congenital melanocytic nevi. Plast Reconstr Surg 2004; 113(7): 1968-74
- 18- Egan C, Oliveria S, Elenitsas R, Hanson J, Halpern A. Cutaneous melanoma risk and Phenotypic changes in large congenital nevi: a fallow-up study of 46 patients. J Am Acad Dermatol 1998; 39(6)
- 19- Bett B. Large congenital melanocytic nevus. J Am Acad Dermatol 1997; 36: 409-16
- 20- Bett B. Large or multiple congenital melanocytic nevi. J Am Acad Dermatol 2005; 52(5): 793-7
- 21- Tannous Z, Mihm J, Sober A, Duncan L. Congenital Melanocytic Nevi: Clinical and Histopathologic features risk of melanoma, and clinical management. J Am Acad Dermatol 2005; 52(2): 197-203.
- 22- Betti R, Inselvini E, Vergani R, Crost C: Small congenital nevi associated with melanoma. J Dermatol 2000; 27(9): 583-90.