

A Case-Report Study of Solitary Plasmacytoma in Left Maxillary Sinus

Pirzadeh A¹; Chiniforush MM^{2*}; Pirzadeh A³; Barari S⁴

¹Department of ENT, School of Medicine, Ardabil University of Medical Sciences, Ardabil, Iran

²Department of Pathology, School of Medicine, Ardabil University of Medical Sciences, Ardabil, Iran

³Department of Hematology, School of Medicine, Ardabil University of Medical Sciences, Ardabil, Iran

⁴Medical student, School of Medicine, Ardabil University of Medical Sciences, Ardabil, Iran

* Corresponding Author. Tel: +989144510017 Fax: +984512240086 E-mail: m.chinifroush@arums.ac.ir

Received: 9 Sep 2012 Accepted: 12 Jun 2013

ABSTRACT

Extramedullary plasmacytomas are rare solitary soft tissue tumors that arise from proliferations of malignant transformed monoclonal plasma cell. Though they are closely related to multiple myelomas, they have better prognosis. The tumor is eradicated by surgery or local radiation therapy. This is a case-report study of solitary plasmacytoma tumor which involved left side maxillary sinus and underwent excisional biopsy confirmed by IHC.

Key words: Extramedullary Plasmacytoma; Multiple Myeloma; Maxillary Sinus

گزارش یک مورد نادر پلاسماسیتوم منفرد سینوس ماگزیلاری چپ

اکبر پیرزاده^۱؛ میرمهدی چینی فروش^{۲*}؛ اصغر پیرزاده^۳؛ سوسن براری^۴

^۱ گروه گوش، حلق و بینی، دانشکده پزشکی، دانشگاه علوم پزشکی اردبیل، اردبیل، ایران
^۲ گروه پاتولوژی، دانشکده پزشکی، دانشگاه علوم پزشکی اردبیل، اردبیل، ایران
^۳ گروه هماتولوژی، دانشکده پزشکی، دانشگاه علوم پزشکی اردبیل، اردبیل، ایران
^۴ دانشجوی پزشکی، دانشگاه علوم پزشکی اردبیل، اردبیل، ایران
 * نویسنده مسئول: تلفن: ۰۹۱۴۴۵۱۰۰۱۷ فاکس: ۰۴۵۱۲۲۴۰۰۸۶ پست الکترونیک: m.chinifroush@arums.ac.ir

چکیده

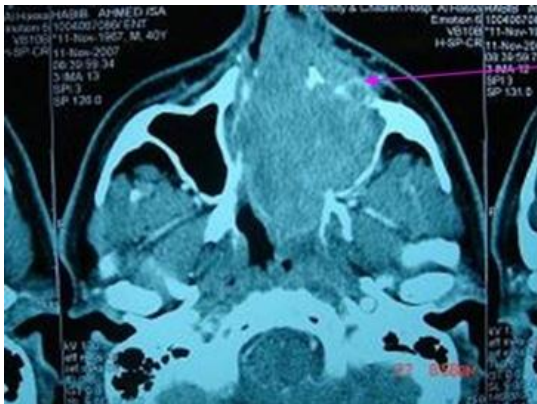
پلاسماسیتوم خارج استخوانی یک تومور منفرد نادر بافت نرم است که از تکثیر منوکلونال بدخیم پلاسماسل‌های تغییر یافته ایجاد می‌شود. اگرچه ارتباط نزدیکی با میلوم متعدد دارد، اما پیش‌آگهی بهتری نسبت به آن دارد. این تومور با جراحی یا رادیوتراپی موضعی قابل ریشه کن شدن است. این گزارش یک مورد نادر از پلاسماسیتوم منفرد سینوس ماگزیلاری چپ می‌باشد که تحت عمل جراحی قرار گرفته است و با رنگ آمیزی ایمونوهیستوشیمی نیز تأیید گشته است.

کلمات کلیدی: پلاسماسیتوم خارج استخوانی؛ میلوم متعدد؛ سینوس ماگزیلاری

دریافت: ۹۱/۶/۱۹ پذیرش: ۹۲/۳/۲۲

مقدمه

ترشحاتی از بینی وی وجود داشت. بیمار اعتیاد به سیگار نیز داشته است. در تصویر CT اسکن از ناحیه صورت کدورت در سینوس ماگزیلاری چپ و دانسیته نسج نرم در حفرات بینی مشاهده گردید (شکل ۱).



شکل ۱. CT آگزیال پر شدن سینوس ماگزیلاری چپ با بافت نرم را نشان می‌دهد که دیواره میانی، قدامی و سپتوم را درگیر کرده است (نوک فلش)

تحت بیهوشی عمومی و شرایط استریل توده از جدار داخلی سینوس ماگزیلاری چپ از طریق اندوسکوپ به صورت کامل و بدون حاشیه سالم برداشته شد و به پاتولوژی ارسال گردید. در نمونه حاصل از

پلاسماسیتوم خارج استخوانی از لحاظ بالینی نادر است و ۵٪ موارد را شامل می‌شود. این بیماری بصورت یک تومور پیشرفته موضعی بدون ناهنجاری سرمی ظاهر می‌یابد و مرکب از پلاسماسل‌های منوکلونال است. تقریباً ۵۰٪ از این بیماران سطح پایینی از پروتئین M را در سرم یا ادرار دارند. شیوع پلاسماسیتوما در مردان چهار برابر زنان است و معمولاً در دهه پنج و شش زندگی رخ می‌دهد. در این بیماری هیچ شاخصی از بیماری‌های سیستمیک مشاهده نمی‌شود. پلاسماسیتوم خارج استخوانی به ندرت انتشار می‌یابد و اغلب با خارج ساختن موضعی قابل درمان است.

معرفی بیمار

آقای ۵۳ ساله‌ای بدلیل گرفتگی بینی و شک به سرماخوردگی به بخش ENT بیمارستان فاطمی اردبیل مراجعه کرده و علی‌رغم دریافت درمان‌های دارویی مختلف تغییری در وضعیت وی حاصل نشد. بیمار در لمس سینوسها هیچگونه حساسیتی نداشت و فاقد درد و خونریزی در ناحیه بینی بود، اما

Common Antigen , CD 138 و Ki67 (بیشتر از ۳۰٪) مثبت و CD20 منفی گزارش شد.

بر اساس یافته‌های فوق میلوم پلاسماسل به عنوان تشخیص نهایی و قطعی مطرح گردید. یک ماه پس از جراحی، برای بررسی گاما گلوبینوپاتی الکتروفورز انجام گرفت که نتیجه آزمایشات نرمال بوده و اثری از گاماگلوبینوپاتی وجود نداشت. در بررسی‌های هماتولوژیک نیز هیچ ناهنجاری سرمی مشاهده نگردید. بیمار پس از عمل جراحی تحت رادیوتراپی قرار گرفت و طی دو سال پیگیری یافته کلینیکی و پاراکلینیکی دال بر عود بیماری نداشته است.

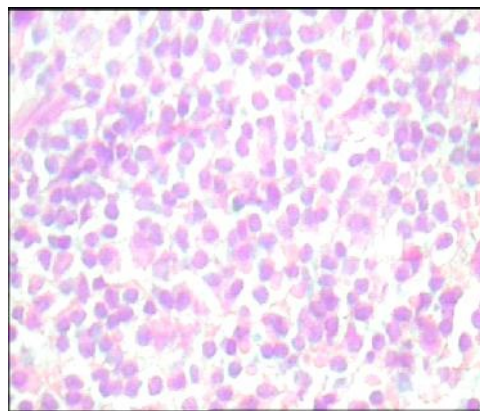
بحث

پلاسماسیتوم منفرد توموری است که در استخوان یا در دستگاه تنفسی فوقانی اتفاق می‌افتد و همانند میلوم پلاسماسل، مرکب از پلاسماسل‌های منوکلونال است [۱].

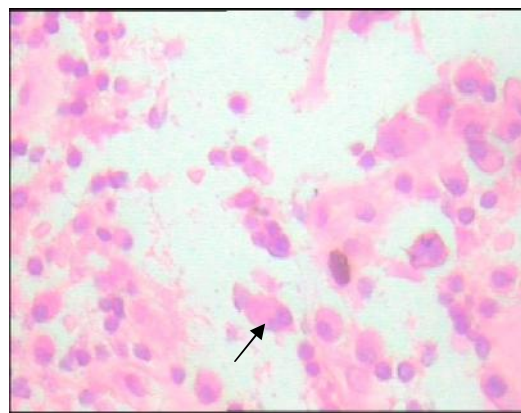
پلاسماسیتومای خارج استخوانی معمولا در دستگاه تنفسی-گوارشی فوقانی و با شیوع بیشتر در حفره بینی و حلق رخ می‌دهد. بافت زیرمخاطی در دستگاه تنفسی-گوارشی فوقانی دارای درصد فراوانی از پلاسماسل می‌باشد. این تومور میتواند بصورت توده‌های متعدد و یا منفرد در ناحیه سرو گردن ظاهر یابد، اکثر ضایعات منفرد است. در این بیمار نیز ضایعه بصورت منفرد و در دستگاه تنفسی فوقانی بود. شیوع پلاسماسیتوما در مردان چهار برابر زنان بوده و معمولا در دهه پنج و شش زندگی رخ می‌دهد [۲].

اتیولوژی این بیماری ناشناخته باقی مانده، اما تحریک مزمن، رادیاسیون با دوز بالا، ویروسها و برهم کنش (تعامل) ژنی در سیستم رتیکولاندوتلیال به عنوان فاکتورهای زمینه‌ای پیشنهاد شده است [۳]. در این بیمار اعتیاد به سیگار وجود داشت که میتواند به عنوان عامل تحریکی مزمن مطرح شود. مطالعات انجام شده نیز مطرح کننده ارتباط احتمالی بین آلودگی به ویروس HIV و سن کمتر بروز بیماری

بیوپسی اکسیژنال و آزمایشات آسیب شناسی، تکه‌های متعدد خاکستری رنگ با قوام شکننده به حجم 70cc در نمای ماکروسکوپی و در نمای میکروسکوپی انفیلتراسیون پلاسماسل‌ها و پلاسماسل‌های دو هسته‌ای مشاهده شد (شکل ۲ و ۳). بر اساس این یافته‌ها تشخیص اولیه پلاسماسیتوم خوب تمایز یافته با مراکز نکروتیک مطرح گردید. در اسپیراسیون از مغز استخوان تمام رده‌های سلولی نرمال گزارش شده بود و اثری از هیچ سلول توموری وجود نداشت، همچنین سلولاریته مغز استخوان ۵۵٪ و میزان پلاسماسل‌ها ۲٪ بود.



شکل ۲. انفیلتراسیون پلاسماسل‌ها



شکل ۳. پلاسماسل‌ها با هسته کناری و پلاسماسل دو هسته‌ای (نوک فلش)

نمونه حاصل از بیوپسی برای انجام مطالعات ایمنو هیستوشیمی به انستیتوی سرطان تهران ارجاع داده شد. در بررسی با رنگ آمیزی ایمنو هیستوشیمیایی، Leukocyte , plasma cell

میباشد و همچنین ممکن است در سیر و پیش آگهی بیماری مؤثر باشد. پرزانتاسیون شایع بیماری تورم بافت نرم و انسداد بینی میباشد. از دیگر ویژگیهای بالینی، ایستاکسی، ترشحات بینی، درد، بیرون زدگی و فلج اعصاب گردنی است. لنفادنوپاتی گردنی در ۲۵-۲۰٪ پلاسماسیتوماهای منفرد سر و گردن گزارش شده است [۴] که مورد معرفی شده در این مقاله با علایم انسداد و ترشحات بینی مراجعه کرده بود و لنفادنوپاتی گردنی در وی وجود نداشت. در ۳۳-۱۷٪ موارد احتمال تبدیل به مولتیپل میلوما وجود دارد و همچنین در شیوع تبدیل پلاسماسیتوما منفرد استخوانی و خارج استخوانی به مولتیپل میلوما اختلاف معنی داری دیده شده است بطوری که پلاسماسیتوما خارج استخوانی بقای بیشتری دارد [۴، ۳].

در پلاسماسیتوم منفرد استخوانی و یا بافت نرم شاخصهای بیماریهای سیستمیک از قبیل پلاسماسیتوزیس مغز استخوان، آنمی و سایر ضایعات لیتیک استخوانی یا بافت نرم وجود ندارد و شواهد سیتولوژیک یا پاتولوژیک آن، دال بر انفیلتراسیون منوکلونال پلاسماسلهاست [۵]. پلاسماسیتوما منفرد با الکتروفورز پروتئین سرم و ادرار، ایمونوالکتروفورز، بررسی اسکلتی و بیوپسی از مغز استخوان تایید میگردد [۳]. در آسپیراسیون مغز استخوان این بیمار نیز پلاسماسلها حدود ۲٪ بود و علایم سیستمیک نیز وجود نداشت. تقریباً ۵۰٪ بیماران سطح پایینی از پروتئین M را در سرم یا ادرار دارا میباشند. معمولترین

پلاسماسیتوما خارج استخوانی (بافت نرم) به ندرت انتشار مییابد. این تومور بصورت محدود پدیدار شده و اغلب با جراحی موضعی قابل درمان است [۷]. رادیوتراپی به عنوان درمان انتخابی آن مطرح گردیده، جراحی به منظور گرفتن بیوپسی خارج سازی بقایای تومور محدود شده است. تحقیقات حاکی از آن است که در بقا به دنبال جراحی، رادیوتراپی و یا ترکیبی از این دو تفاوتی وجود ندارد [۳]. در مورد معرفی شده در این مقاله از درمان ترکیبی جراحی بعلاوه رادیوتراپی استفاده شده است که نتیجه بسیار خوبی حاصل گردید و در طی دو سال پیگیری هیچ یافته ای دال بر عود بیماری وجود نداشت.

References

- 1- Levison DA, Reid R, Burt AD, Harrison DJ, Fleming S. Muir's text book of pathology. 14th ed. Great Britain. 2008:220
- 2- Lomeo P, Mc Donald E, Finneman J. Am J Otolaryngology. Case report extramedullary plasmacytoma of the nasal sinus cavities. 2005: (28)50-51. Available online at www.sciencedirect.com

- 3- Meziane M, Boulaadas M, Essakalli L, Kzadri M, Harmouch A. Int J Oral Maxillofac Surg. solitary plasmocytoma: ghost tumour? 2012 Jul: (41)17-19.
- 4- Hazarika P, Balakrishnan R, Singh R, Pujary K, Aziz B. Solitary extramedullary plasmacytoma of the sinonasal region. Indian J Otolaryngeal Head Neck Surg. 2011 Jul: (63)S33-S35.
- 5- Lichtman MA, Beutler E, Kipps TJ, Selgsohn U, Kaushansky K, Prchal JT. Williams hematology, 7th ed. New York: McGraw-Hill companies. 2006:1507, 1570, 1511
- 6- Damjanov I. Text book of pathology. 5th ed. Harsh Mohan. 2005:462
- 7- Kumar V, Abbas AK, Fasto N, Mitchell RN. Robbin's basic pathology, 8th ed. Philadelphia: WB. saunders. 2007: 454