

Morphometric Analysis of Offspring Ovary in Mice Following Oxaliplatin Treatment during Perinatal Period Using Stereology Technique

Dahmardeh M¹, Sadeghinezhad J*¹, Tootian Z¹, Salehnia M²

1. Department of Basic Sciences, School of Veterinary Medicine, University of Tehran, Tehran, Iran

2. Department of Anatomy, School of Medical Sciences, University of Tarbiat Modares, Tehran, Iran.

* *Corresponding author.* Tel: +982161117111, Fax: +982166929532, E-mail: sadeghinezhad@ut.ac.ir

Received: Mar 18, 2020 Accepted: Aug 20, 2020

ABSTRACT

Background & objectives: Oxaliplatin is a third-generation of platinum drug which is the main therapeutic agent for the treatment of colorectal cancer. Oxaliplatin not only inhibits DNA replication but also transcription and also induces apoptosis or necrosis in cancer cells and rapidly dividing cell lines. Although it is widely used clinically, there is no enough information regarding its effect on ovarian structure. This study was designed to determine morphometric features of 30- and 60-day-old offspring ovaries using precise and unbiased stereological technique following administration of oxaliplatin during perinatal period in mice.

Methods: In the present experimental study, 32 adult female mice were used for experimental (pre-pregnant, pregnant and lactation) and control groups. Mice were placed in separate cages for mating. Control group received 0.2 ml saline intraperitoneally (IP) during 21 days of pre-pregnancy, pregnancy and lactation periods. Experimental groups including pre-pregnancy, pregnancy and lactation groups received 3 mg/kg oxaliplatin thrice in a week IP during 21 days before mating, during pregnancy and lactation periods, respectively. At the 30th and 60th postnatal days (PND), the offspring were euthanized and the ovaries from eight offspring in each group were collected for stereological analysis.

Results: The results showed that the mean volume oocytes of antral and preantral follicles and also the mean volume of antral follicles were decreased in experimental groups in comparison with the control group in 30 PND offspring ($p < 0.05$). In 60 PND, offspring, the total volume of follicles, mean volume of antral follicles and also mean volume of oocyte of antral follicles in experimental groups showed significant decrease in comparison with the control group ($p < 0.05$). Total volume of ovary, cortical volume and mean volume of preantral follicles decreased in pregnant experimental group compared to control group ($p < 0.05$).

Conclusion: The present results demonstrated that oxaliplatin induces adverse effect on the morphometrical features of the ovary following administration during the perinatal period especially in pregnancy time.

Keywords: Oxaliplatin; Stereology; Ovary; Perinatal Period; Mice

بررسی مورفومتری تخمدان موایید موش‌های سوری تحت تیمار با اگزالی‌پلاتین در طی دوره پیرازایشی با استفاده از تکنیک استریولوژی

مسلم دهمرده^۱، جواد صادقی نژاد^{۱*}، زهرا طوطیان^۱، مژده صالح نیا^۲

۱. گروه علوم پایه، دانشکده دامپزشکی، دانشگاه تهران، تهران، ایران

۲. گروه علوم تشریح، دانشکده علوم پزشکی، دانشگاه تربیت مدرس، تهران، ایران

* نویسنده مسئول. تلفن: ۰۲۱۶۱۱۱۷۱۱۱ فاکس: ۰۲۱۶۶۹۲۹۵۳۲ پست الکترونیک: sadeghinezhad@ut.ac.ir

چکیده

زمینه و هدف: اگزالی پلاتین نسل سوم داروهای پلاتینی است که درمان اصلی سرطان‌های کولورکتال محسوب می‌شود. اگزالی پلاتین منجر به مهار تکثیر و نسخه‌برداری DNA شده و سبب آپوپتوز، نکروز در سلول‌های سرطانی و سلول‌های با تکثیر بالا می‌شود. اگرچه اگزالی پلاتین به طور وسیع مورد استفاده قرار می‌گیرد ولی اطلاعات کافی در رابطه با تاثیر آن روی ساختار تخمدان وجود ندارد. هدف از انجام این مطالعه ارزیابی خصوصیات مورفومتری تخمدان موایید ۳۰ و ۶۰ روزه با استفاده از تکنیک دقیق و غیرسوگیرانه استریولوژی متعاقب تجویز اگزالی پلاتین طی دوره پیرازایشی در موش سوری بود.

روش کار: در مطالعه تجربی حاضر، تعداد ۳۲ سر موش بالغ ماده برای گروه‌های درمان (قبل آبستنی، آبستنی و شیردهی) و کنترل استفاده شد. به منظور جفت گیری موش‌ها در قفس‌های جداگانه قرار گرفتند. موش‌های گروه کنترل به میزان ۰/۲ میلی لیتر نرمال سالین را به صورت داخل صفاقی طی ۲۱ روز قبل آبستنی، آبستنی و شیردهی دریافت کردند. گروه‌های تجربی شامل گروه‌های قبل آبستنی، آبستنی و شیردهی داروی اگزالی پلاتین را به میزان ۳ میلی گرم به ازای هر کیلوگرم وزن بدن ۳ بار در هفته به صورت داخل صفاقی طی ۲۱ روز به ترتیب قبل از جفت گیری، طی آبستنی و بعد از زایمان دریافت کردند. در روز ۳۰ و ۶۰ بعد از تولد، موایید یوتانایز شده و نمونه‌های تخمدان از هشت سر موایید هر گروه جهت انجام مطالعات استریولوژیکی دریافت گردید.

یافته‌ها: نتایج نشان داد که در موایید ۳۰ روزه، حجم متوسط اووسیت مربوط به فولیکول‌های آنترال، پره آنترال و همچنین حجم متوسط فولیکول‌های آنترال در تمامی گروه‌های تجربی نسبت به گروه کنترل به صورت معنی‌دار کاهش یافته است ($p < 0/05$). به علاوه در موایید ۶۰ روزه حجم کل فولیکول‌ها، حجم متوسط فولیکول‌های آنترال و همچنین حجم متوسط اووسیت مربوط به فولیکول‌های آنترال در گروه‌های تجربی نسبت به گروه کنترل کاهش معنی‌داری را نشان داد ($p < 0/05$). این در حالی بود که حجم کل تخمدان، حجم کورتکس و حجم متوسط فولیکول‌های پره آنترال تنها در گروه تجربی آبستنی نسبت به گروه کنترل کاهش معنی‌داری داشت ($p < 0/05$).

نتیجه گیری: مطالعه حاضر نشان داد که استفاده از داروی اگزالی پلاتین منجر به القای اثرات نامطلوب بر روی خصوصیات مورفومتری تخمدان در دوره پیرازایشی خصوصاً در دوره آبستنی می‌شود.

واژه‌های کلیدی: اگزالی پلاتین، استریولوژی، تخمدان، دوره پیرازایشی، موش سوری

پذیرش: ۱۳۹۹/۴/۳۰

دریافت: ۱۳۹۸/۱۲/۲۸

مقدمه

سیس پلاتین، کربوپلاتین و اگزالیپلاتین^۱ سه ترکیب از داروهای پلاتین محسوب می‌شوند [۱،۲]. سیس پلاتین دارای عوارضی از جمله نفروتوکسیسیته، نوروپاتی محیطی، مهار تولید گلبول‌های قرمز در مغز استخوان و اختلال شنوایی است که به همین دلیل استفاده از این داروی نسل اول ضد سرطان پلاتینی محدود شده است [۳،۴]. استفاده از کربوپلاتین نیز همانند سیس پلاتین، به علت سمیت شدید و مقاومت ایجادشده در برابر این داروی نسل دوم پلاتینی محدود گردیده است [۵،۶]. در ادامه این مسیر، سنتز کمپلکس‌های پلاتینی از نوع نسل سوم یعنی اگزالیپلاتین با ساختار شیمیایی ترانس-ال-۱، ۲-دی آمینوسیکلوهاگزان اکسالوپلاتینیوم به منظور توسعه بالینی و کاهش اثرات سوء ناشی از استفاده از داروهای سیس پلاتین و کربوپلاتین صورت پذیرفت. از آنجایی که کمپلکس‌های پلاتینی حاوی لیگاند ۱،۲-دی آمینوسیکلوهاگزان (1,2-DACH) فعالیت خود را علیه سلول‌های سرطانی مقاوم شده نسبت به سیس پلاتین و کربوپلاتین ادامه می‌دهند [۷]، در نتیجه داروی شیمی درمانی اگزالیپلاتین به طور گسترده برای درمان سرطان‌های کولون و رکتوم مورد استفاده قرار می‌گیرد [۸]. این دارو در سال ۲۰۰۲ میلادی توسط سازمان غذا و داروی ایالات متحده آمریکا (FDA) نیز مورد تایید قرار گرفته است. مکانیسم اثر این دارو به این صورت است که از طریق پیوند متقاطع کمپلکس‌های پلاتین با مولکول‌های DNA، سبب جلوگیری از تکثیر و نسخه‌برداری سلولی می‌شود [۹]. اغلب تحقیقات به بررسی سمیت این دارو بر روی دستگاه عصبی پرداخته‌اند [۱۰-۱۲] و مطالعه در مورد اثر این دارو بر اندام‌های تناسلی به‌ویژه جنس ماده محدود است. این در حالی است که اگزالیپلاتین احتمالاً روی سلول‌های جنسی که دارای

^۱ Oxaliplatin

تقسیمات سلولی و فرآیندهای تمایز پیچیده طی تکوین می‌باشند موثر می‌باشد. به طوری که لوی و همکاران در سال ۲۰۱۵ میلادی، سمیت این دارو را در گندهای جنسی گزارش کردند [۱۳]. بررسی‌ها نشان می‌دهد که مصرف طولانی مدت هورمون‌ها یا داروهای شیمی‌درمانی مشابه، عوارض جانبی زیادی را در بدن از جمله سیستم تولیدمثلی بر جای می‌گذارند که ممکن است باعث ایجاد بیماری‌های جدیدی در بیماران شوند [۱۴]. در مطالعه‌ای اختلال در عملکرد تخمدان، کاهش هورمون‌های جنسی و کاهش تعداد فولیکول‌ها در اثر مصرف داروی شیمی‌درمانی سیکلوفسفامید گزارش شده است [۱۵]. در بررسی دیگری مشخص شد که داروی ضد سرطان دوکسوروبیسین سبب تخریب تخمدان و کاهش وزن و تخمک گذاری در تخمدان‌ها می‌گردد. هم چنین این دارو باعث آسیب به مویرگ‌ها و استرومای تخمدان شده و منجر به یائسگی زودرس در خانم‌ها می‌شود [۱۶]. از آنجایی که تکوین ساختارهای مختلف بدن از جمله گندهای جنسی در دوره‌های قبل و یا حتی بعد از تولد روی می‌دهد و با توجه به اهمیت حفظ سلامت باروری نوزادان در کنار درمان مادران مبتلا به سرطان در دوره‌های قبل بارداری، بارداری و شیردهی، مطالعه‌ای در رابطه با تاثیر داروی اگزالیپلاتین بر روی گناد جنسی ماده با استفاده از تکنیک استریولوژی بر روی موالیدی که والدینشان توسط این دارو شیمی‌درمانی شده‌اند، وجود ندارد. گزارشات مختلفی در رابطه با استفاده از داروی اگزالیپلاتین در زمان بارداری زنان مبتلا به سرطان کولورکتال مشاهده شده است [۲۱-۱۷]. از این رو انجام شیمی‌درمانی با استفاده از این دارو برای درمان سرطان در کنار حفظ بارداری زنان امری اجتناب ناپذیر به نظر می‌رسد. بر این اساس ارزیابی دقیق اثرات داروی اگزالیپلاتین طی تجویز در دوران پیرازایشی بر روی مورفومتری تخمدان موالید با استفاده از تکنیک غیرسوگیرانه و

دقیق استریولوژی می‌تواند به عنوان شاخص باروری ماده، در اتخاذ روش‌های مناسب درمانی جهت حفظ باروری موالید ضمن دوره شیمی درمانی مادران مناسب باشد. در تحقیق حاضر اثر اگزالی‌پلاتین بر روی پارامترهای استریولوژی شامل حجم کل تخمدان، حجم کورتکس، حجم مدولا، حجم فولیکول‌ها و جسم زرد و حجم متوسط فولیکول‌های پره آنترال و آنترال و اووسیت فولیکول‌های پره آنترال و آنترال تخمدان موالید، متعاقب تجویز این دارو در سه دوره قبل از جفت گیری، آبستنی و شیردهی مادران در مدل موش سوری مورد بررسی قرار گرفته است.

روش کار

در این مطالعه تجربی، موش‌های نر و ماده بالغ نژاد NMRI از انیستیتوپاستور ایران خریداری شده و پس از انتقال به حیوانخانه تحقیقاتی دانشکده دامپزشکی دانشگاه تهران، اجازه داده شد که به مدت دو هفته با محیط جدید تطابق پیدا کنند. محیط حیوانخانه دارای شرایط استاندارد بود. به طوری که این حیوانات در طول مدت مطالعه تحت شرایط ثابت ۱۲ ساعت روشنایی و ۱۲ ساعت تاریکی نگهداری شدند. درجه حرارت حیوانخانه در تمام مدت ۲۶-۲۰ درجه سانتی‌گراد حفظ گردید. پروتکل کار بر روی حیوانات آزمایشگاهی رعایت گردید و انجام این طرح با شماره ثبت ۶۰۶۷۵۴۳ در دانشکده دامپزشکی دانشگاه تهران مورد تایید قرار گرفته است.

پس از عادت حیوانات با شرایط محیطی، برای جفت گیری، دو حیوان ماده به ازای هر حیوان نر در هر قفس در نظر گرفته شد. پس از گذشت ۱۲ ساعت، به طور مرتب موش‌های ماده از نظر وجود پلاک واژنی^۱ بررسی شدند و در صورت وجود پلاک واژنی روز صفر آبستنی تعیین و موش‌های بارور جدا سازی شدند. هشت سر موش در چهار گروه بصورت تصادفی قرار گرفتند. در گروه کنترل (گروه اول)

^۱ Vaginal Plaque

حیوانات در سه دوره ۲۱ روزه قبل از آبستنی، آبستنی و شیردهی به مدت سه روز در ابتدای هر هفته، هر روز با ۰/۲ میلی لیتر نرمال سالین ۰/۹ درصد به صورت داخل صفاقی (IP) در سمت راست بدن تزریق شدند. در گروه‌های تجربی، نیز بصورت مشابه ۰/۲ میلی لیتر داروی اگزالی‌پلاتین بصورت داخل صفاقی تزریق شد. حیوانات در گروه قبل آبستنی (گروه دوم) در دوره ۲۱ روزه قبل از آبستنی در سه روز ابتدای هر هفته، هر روز به میزان ۳ mg/kg به روش داخل صفاقی داروی اگزالی‌پلاتین دریافت کردند [۲۲]. در گروه آبستنی (گروه سوم) هر موش در دوره ۲۱ روزه آبستنی در روزهای ۰، ۱، ۲، ۷، ۸، ۹، ۱۴، ۱۵ و ۱۶ یکبار به میزان ۳ mg/kg به روش داخل صفاقی داروی اگزالی‌پلاتین دریافت کردند. در گروه شیردهی (گروه چهارم) نیز حیوانات داروی اگزالی‌پلاتین بصورت داخل صفاقی به میزان ۳ mg/kg در دوره ۲۱ روزه شیردهی در روزهای ۱، ۲، ۳، ۸، ۹، ۱۰، ۱۵، ۱۶ و ۱۷ تجویز شد. پس از روز ۲۱ ام بعد از تولد (P21)، موالید از موش‌های مادر جدا شده و در قفس‌های جداگانه نگهداری شدند. از آنجایی که بلوغ جنسی در موش سوری در ۸-۶ هفته رخ می‌دهد، در موالید به دست آمده از هر گروه قبل و پس از بلوغ کامل در روز سی (PND 30) و شصت بعد از تولد (PND 60) پارامترهای استریولوژیک تخمدان محاسبه شد [۲۳]. پس از پایان دوره تجربی و پس از یونانایز موش‌ها به روش جابجایی مهره‌های گردن، به منظور انجام تکنیک استریولوژی تخمدان چپ از هشت سر موالید ماده هر گروه بصورت تصادفی خارج و با استفاده از ترازوی دقیق توزین گردید. بعد از شستشو در نرمال سالین، به منظور ثبوت بافتی، تخمدان‌ها در فرمالین ۱۰ درصد قرار گرفتند. نمونه‌ها پس از انجام مراحل معمول آماده سازی بافتی و انجام روش ارینتیتور در پارافین قالب‌گیری شدند. سپس با استفاده از روش نمونه برداری تصادفی یکنواخت سیستماتیک برش‌های با ضخامت ۶

گریدهای نقطه‌ای از رابطه زیر استفاده شد [۲۵] (شکل ۱).

$$V_v(\text{structure}) = \frac{\sum P \text{ structure}}{\sum P \text{ ovary}}$$

$$V(\text{structure}) = V_v(\text{structure}) \times V(\text{ovary})$$

V_v : دانسیته حجمی؛ $P \text{ structure}$: مجموع نقاط برخورد به ساختار مورد نظر؛ $P \text{ ovary}$: مجموع نقاط برخورد به تخمدان.

حجم متوسط فولیکول‌های آنترال و پره آنترال و اووسیت‌های مربوط به فولیکول آنترال و پره آنترال با استفاده از روش نوکلئاتور و فرمول زیر محاسبه شد [۲۶] (شکل ۲).

$$V = 4/3 \text{ l}^3$$

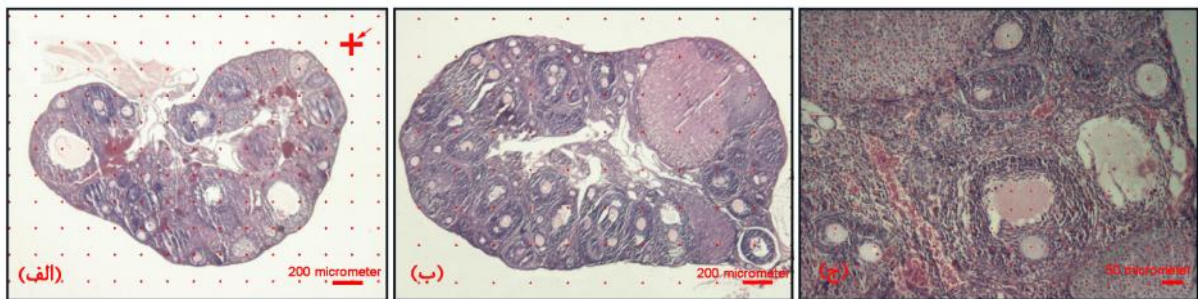
l: متوسط شعاع‌های فولیکول و اووسیت از مرکز هسته.

میکرومتر تهیه و با هماتوکسیلین-ائوزین رنگ آمیزی انجام گرفت. تصاویر برش‌های بافتی با میکروسکوپ نوری مدل Jenus CX40 (چین) متصل به دوربین مدل Jenus Is1000 (چین) تهیه گردید و سپس تصاویر بدست آمده با استفاده از نرم افزار Imagej و پلاگین‌های اختصاصی استریولوژی با استفاده از فرمول‌های زیر مورد تجزیه و تحلیل قرار گرفتند. محاسبه حجم کل تخمدان با استفاده از گریدهای نقطه‌ای و از رابطه زیر بدست آمد [۲۴] (شکل ۱- الف و ب).


$$V = T \times (a/p) \times P$$

T: فاصله برش‌ها؛ a/p: مساحت سطح نقاط؛ P: نقاط برخورد.

برای محاسبه پارامترهای حجمی تخمدان (شامل: حجم کورتکس، مدولا، فولیکول‌ها و جسم زرد) با استفاده از



شکل ۱. گرید نقطه‌ای برای محاسبه حجم کل، حجم کورتکس و حجم مدولا در تخمدان موالید ۳۰ روزه (الف) و موالید ۶۰ روزه (ب). گرید نقطه‌ای برای محاسبه حجم فولیکول و حجم جسم زرد (ج). پیکان نمایانگر این است که ناحیه بالا و سمت راست یک صلیب برای شمارش در نظر گرفته می‌شود.



شکل ۲. محاسبه حجم متوسط فولیکول‌های آنترال (الف) پره آنترال (ب) و اووسیت‌های مربوطه با استفاده از روش نوکلئاتور

داده‌ها با استفاده از نرم افزار آماری SPSS، مورد تجزیه و تحلیل قرار گرفته و به صورت میانگین \pm انحراف معیار بیان شد. توزیع نرمال داده‌ها با استفاده از آزمون کولموگروف- اسمیرنوف انجام و برای مقایسه بین گروه‌ها در صورت توزیع نرمال داده‌ها از آزمون آماری ANOVA یک طرفه و آزمون تکمیلی توکی استفاده و در صورت توزیع غیرنرمال داده‌ها از آزمون آماری کروسکال- والیس^۱ و من- ویتنی^۲ استفاده شد. مقدار $p < 0.05$ به عنوان معیار معنی‌داری در نظر گرفته شد.

یافته‌ها

حجم کل تخمدان

با مقایسه میانگین حجم کل تخمدان موالید ۳۰ روزه در گروه‌های تجربی و کنترل مشاهده گردید که میزان این فاکتور در گروه‌های پیش آبستنی (گروه دوم) $(4/2 \pm 0/71)$ ، آبستنی (گروه سوم) $(3/5 \pm 1/01)$ و شیردهی (گروه چهارم) $(4/7 \pm 0/34)$ نسبت به گروه کنترل (گروه اول) $(5/4 \pm 0/95)$ کاهش یافته اما این کاهش به صورت معنی‌دار نبوده است (شکل ۳، الف). حجم کل تخمدان در موالید ۶۰ روزه گروه سوم $(11/7 \pm 0/85)$ نسبت به گروه کنترل $(15/4 \pm 2/01)$ به صورت معنی‌دار کاهش داشته است ($p < 0.05$) (شکل ۳، ب).

حجم کورتکس و مدولا

نتایج حاصل از بررسی میانگین حجم کل کورتکس در تخمدان موالید ۳۰ روزه نشان داد که با وجود کاهش اندک میزان این فاکتور در گروه‌های تجربی دوم $(3/9 \pm 0/71)$ ، سوم $(3/1 \pm 0/92)$ و چهارم $(4/4 \pm 0/35)$ نسبت به گروه کنترل $(5 \pm 0/79)$ اختلاف معنی‌داری بین آن‌ها وجود نداشت (شکل ۳، ج). این فاکتور در تخمدان موالید ۶۰ روزه در گروه سوم

¹ Kruskal- Wallis

² Mann- Whitney

$(10/9 \pm 0/96)$ نسبت به گروه کنترل $(14/6 \pm 1/77)$ به صورت معنی‌دار کاهش داشت ($p < 0.05$) (شکل ۳، د). نتایج نشان داد که حجم کل مدولا در موالید ۳۰ روزه متعلق به گروه‌های سوم $(0/4 \pm 0/05)$ و چهارم $(0/3 \pm 0/03)$ نسبت به گروه‌های کنترل $(0/3 \pm 0/03)$ و دوم $(0/3 \pm 0/02)$ به صورت غیرمعنی‌دار افزایش داشته است در حالی که میزان آن بین گروه‌های کنترل و دوم و همچنین بین گروه‌های سوم و چهارم تقریباً برابر بوده است (شکل ۴، الف). در خصوص حجم مدولا در تخمدان موالید ۶۰ روزه هیچ‌گونه اختلاف معنی‌داری بین گروه‌های کنترل $(0/7 \pm 0/19)$ و گروه‌های تجربی دوم $(0/7 \pm 0/15)$ ، سوم $(0/8 \pm 0/11)$ و چهارم $(0/7 \pm 0/17)$ وجود نداشت (شکل ۴، ب).

حجم کل فولیکول

با بررسی میانگین حجم کل فولیکول‌های موالید ۳۰ روزه بین گروه‌ها مشخص گردید که این فاکتور به ترتیب در گروه‌های تجربی چهارم $(4/2 \pm 0/38)$ ، دوم $(3/7 \pm 0/74)$ و سوم $(3 \pm 0/93)$ نسبت به گروه کنترل $(4/9 \pm 0/72)$ دارای روند کاهش به صورت غیرمعنی‌دار بوده است (شکل ۴، ج). این در حالی بود که در تخمدان موالید ۶۰ روزه این فاکتور در گروه‌های تجربی دوم $(5/4 \pm 1)$ ، سوم $(4 \pm 0/43)$ و چهارم $(5/2 \pm 0/69)$ نسبت به گروه کنترل $(8/2 \pm 0/85)$ به صورت معنی‌داری کاهش یافت ($p < 0.05$)، اما اختلاف معنی‌داری بین گروه‌های تجربی مشاهده نشد (شکل ۴، د).

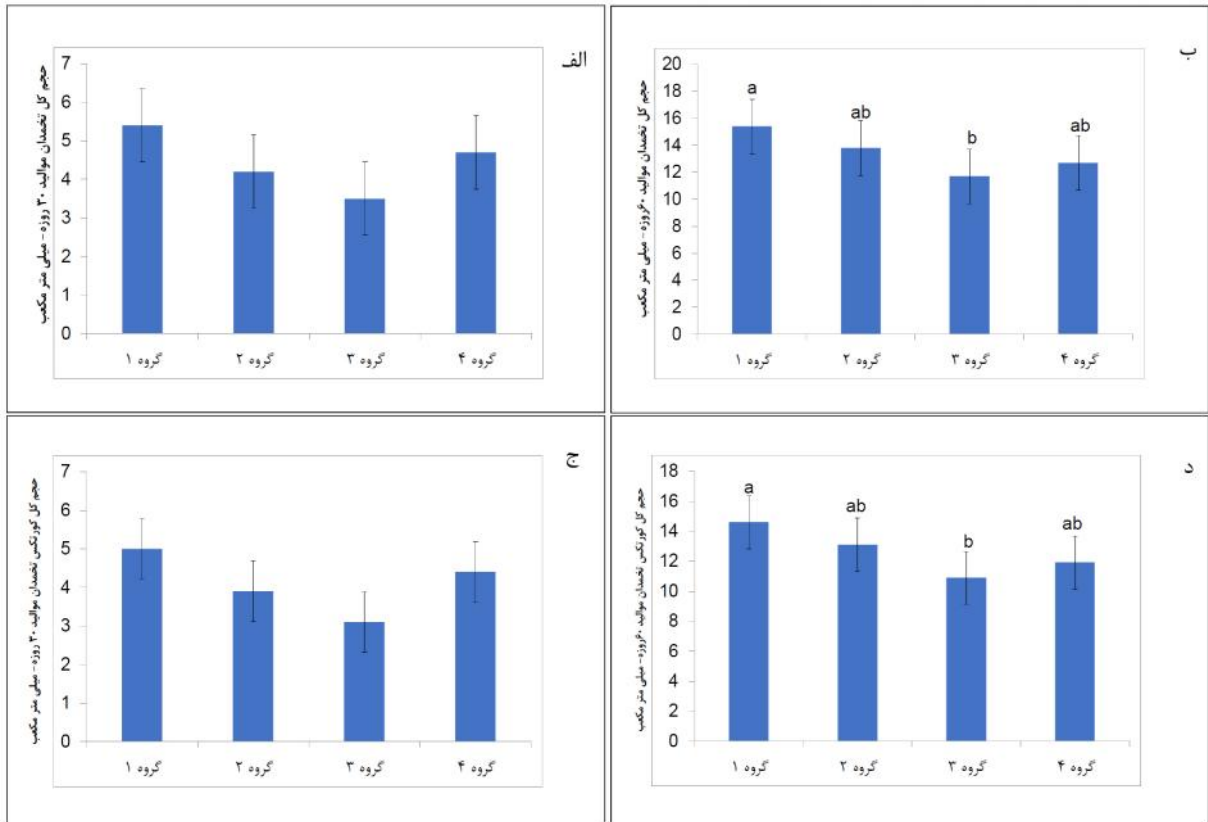
حجم متوسط فولیکول‌های آنترال و اووسیت فولیکول‌های آنترال

با بررسی میانگین حجم متوسط فولیکول‌های آنترال در تخمدان موالید ۳۰ روزه مشخص گردید که میزان این فاکتور تنها در گروه تجربی سوم $(4205100 \pm 57514/46)$ نسبت به گروه کنترل (4508600 ± 108539) کاهش معنی‌داری داشت ($p < 0.05$) و در بین گروه‌های تجربی

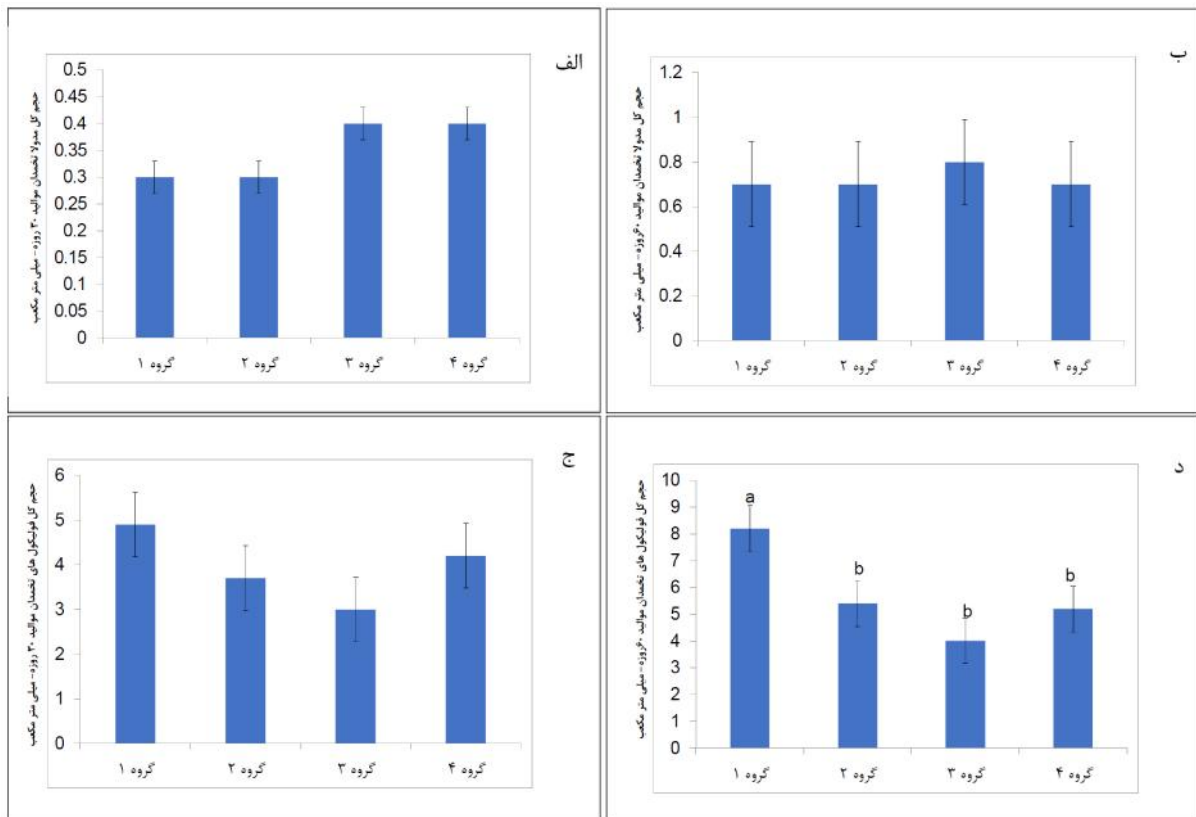
حجم متوسط فولیکول‌های پره آنترال و اووسیت فولیکول‌های پره آنترال

در رابطه با حجم متوسط فولیکول‌های پره آنترال تخمدان موالید ۳۰ روزه مشخص گردید که هیچ‌گونه اختلاف معنی‌داری بین گروه‌های تجربی دوم ($1061500 \pm 92369/49$)، سوم ($1062000 \pm 96578/89$) و چهارم (1061500 ± 105381) نسبت به گروه کنترل (1062900 ± 103038) وجود نداشت (شکل ۶، الف). میزان این فاکتور در تخمدان موالید ۶۰ روزه، در موش‌های گروه تجربی سوم ($1722500 \pm 73002/54$) نسبت به گروه کنترل ($1849000 \pm 70724/40$) کاهش معنی‌داری داشته است ($p < 0.05$) این در حالی است که بین گروه‌های دوم ($1841100 \pm 89263/50$)، چهارم ($1843600 \pm 89463/74$) و کنترل نداشت (شکل ۶، ب). میانگین حجم متوسط اووسیت مربوط به فولیکول پره آنترال در تخمدان موالید ۳۰ روزه گروه‌های تجربی دوم ($17085 \pm 1409/47$) و سوم ($22445 \pm 1476/92$) نسبت به گروه کنترل ($22702 \pm 1068/57$) به صورت معنی‌داری کاهش یافته ($p < 0.05$) و هیچ‌گونه اختلاف معنی‌داری بین گروه چهارم ($22616 \pm 1457/05$) و کنترل وجود نداشت (شکل ۶، ج). در حالی که میانگین این فاکتور در تخمدان موالید ۶۰ روزه هیچ‌گونه اختلاف معنی‌داری بین گروه‌های تجربی دوم ($32700 \pm 1729/24$)، سوم ($32334 \pm 1318/97$) و چهارم ($32563 \pm 1921/46$) با گروه کنترل ($32770 \pm 2358/79$) نداشت (شکل ۶، د).

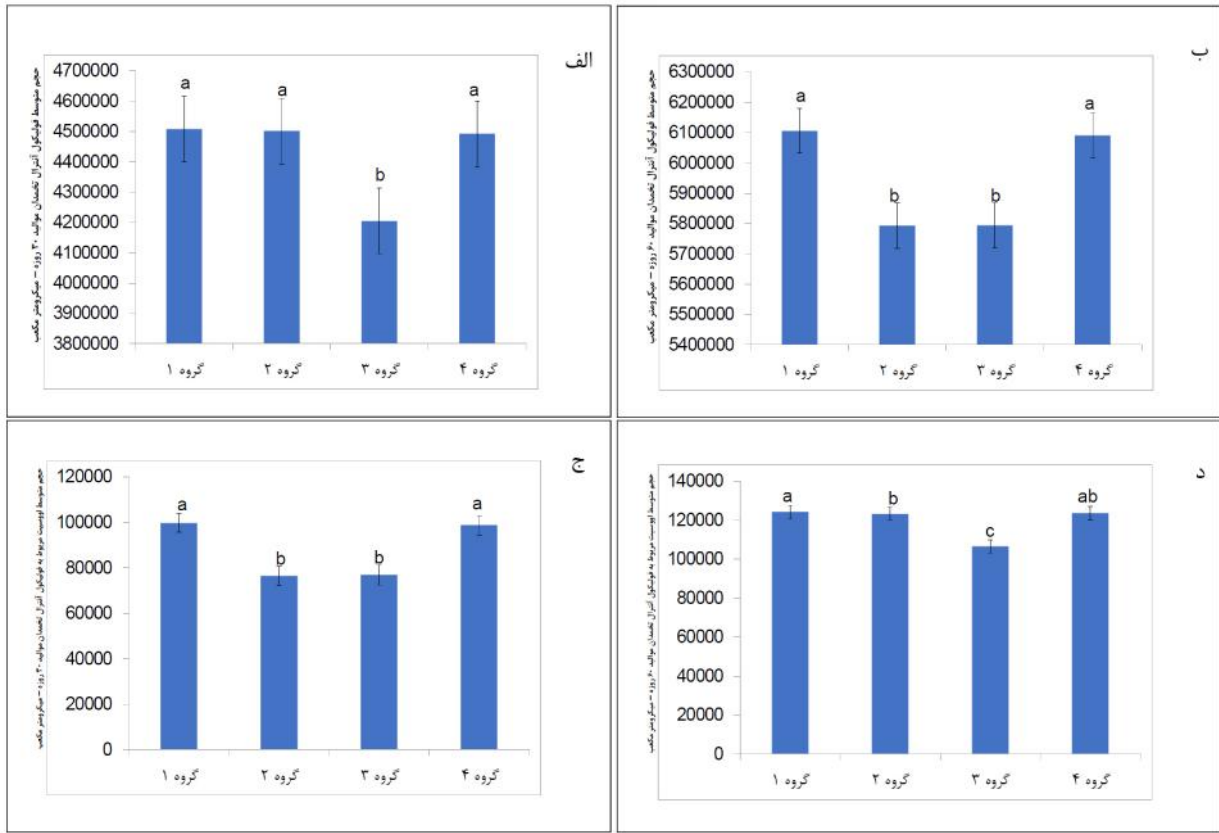
دوم ($135383 \pm 2500/45$) و چهارم ($83256/91 \pm 449300$) و کنترل اختلاف معنی‌داری وجود نداشت (شکل ۵، الف). حجم متوسط فولیکول آنترال تخمدان در موالید ۶۰ روزه گروه‌های تجربی دوم ($5793415 \pm 153058/2$) و سوم (5794715 ± 151446) نسبت به گروه کنترل ($610604 \pm 74119/36$) کاهش قابل معنی‌داری را نشان داد ($p < 0.05$). این در حالی بود که اختلاف معنی‌داری بین گروه چهارم ($6091354 \pm 83272/38$) و کنترل وجود نداشت (شکل ۵، ب). مقایسه میانگین حجم متوسط اووسیت مربوط به فولیکول آنترال در تخمدان موالید ۳۰ روزه گروه‌های تجربی مختلف و کنترل نشان داد که میزان این فاکتور در گروه‌های دوم ($76560 \pm 3648/04$) و سوم ($76886 \pm 3451/19$) نسبت به گروه کنترل ($99813 \pm 4285/99$) به صورت معنی‌دار کاهش یافت ($p < 0.05$). در حالی که اختلاف معنی‌داری بین گروه چهارم ($98849 \pm 5390/27$) و کنترل مشاهده نشد (شکل ۵، ج). حجم متوسط اووسیت مربوط به فولیکول آنترال تخمدان در موالید ۶۰ روزه نشان داد که میزان این فاکتور نیز در گروه‌های دوم ($106760 \pm 4552/64$) و سوم ($123310 \pm 3454/29$) نسبت به گروه کنترل ($124350 \pm 3483/82$) به صورت معنی‌دار کاهش یافت ($p < 0.05$). این در حالی بود که اختلاف معنی‌داری بین گروه تجربی چهارم ($12367 \pm 4124/08$) نسبت به گروه کنترل مشاهده نشد (شکل ۵، د).



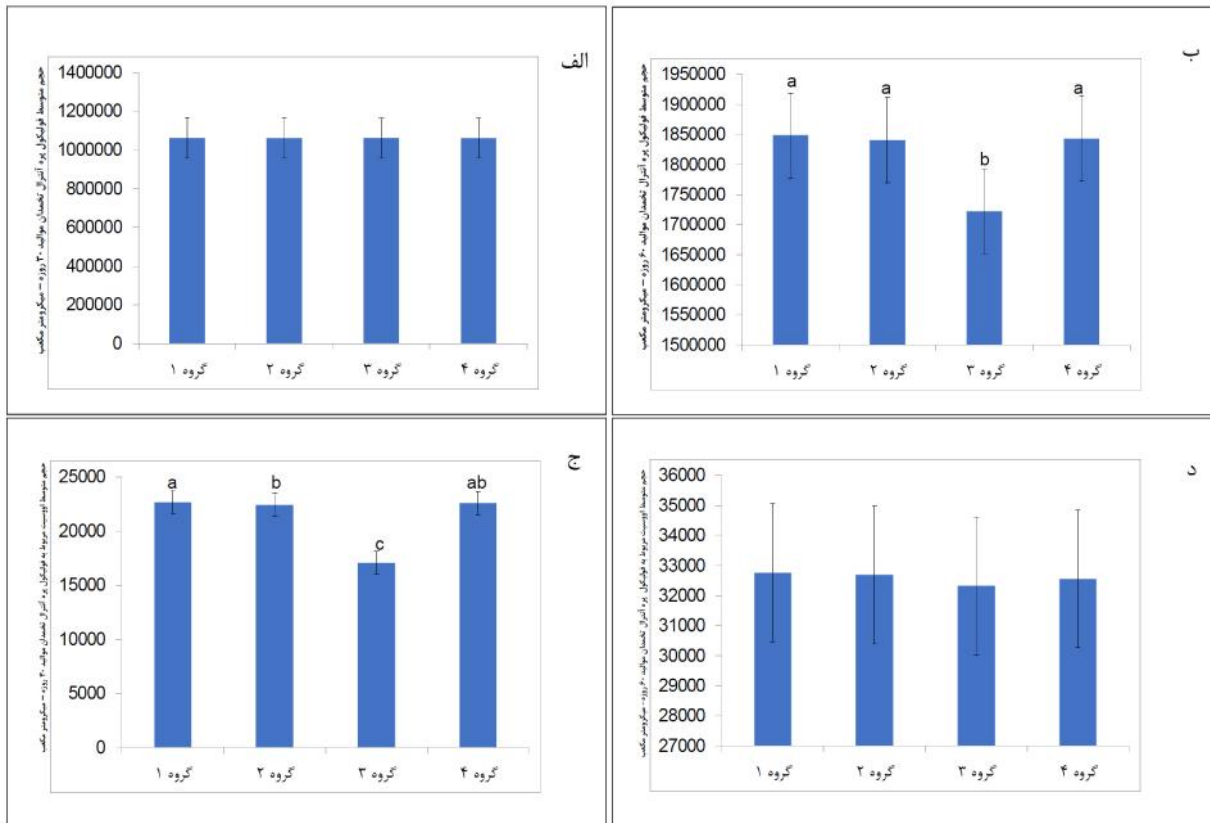
شکل ۳. مقایسه حجم کل تخمدان موالید ۳۰ روزه (الف)، حجم کل تخمدان موالید ۶۰ روزه (ب)، حجم کل کورتکس موالید ۳۰ روزه (ج) و حجم کل کورتکس موالید ۶۰ روزه (د)، بین گروه کنترل (گروه ۱) و گروه های پیش آبستنی (گروه ۲)، آبستنی (گروه ۳) و شیردهی (گروه ۴). حروف غیر مشابه بیانگر اختلاف معنی دار ($P < 0.05$) بین تمامی گروه ها می باشد (آزمون آماری مورد استفاده در مورد تمامی پارامترهای فوق ANOVA یک طرفه و آزمون تکمیلی توکی)



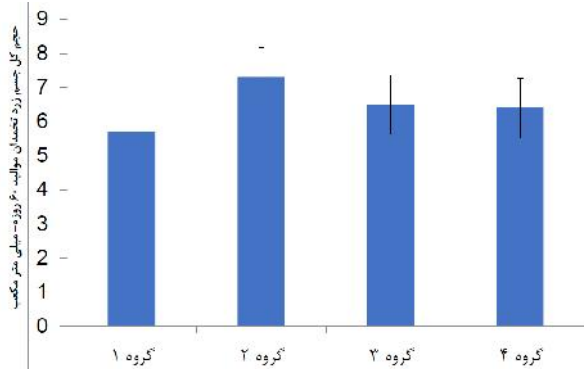
شکل ۴. مقایسه حجم کل مدولا موالید ۳۰ روزه (الف)، حجم کل مدولا موالید ۶۰ روزه (ب)، حجم کل فولیکول موالید ۳۰ روزه (ج) و حجم کل فولیکول موالید ۶۰ روزه (د)، بین گروه کنترل (گروه ۱) و گروه های پیش آبستنی (گروه ۲)، آبستنی (گروه ۳) و شیردهی (گروه ۴). حروف غیر مشابه بیانگر اختلاف معنی دار ($P < 0.05$) بین تمامی گروه ها می باشد (آزمون آماری مورد استفاده در مورد تمامی پارامترهای فوق ANOVA یک طرفه و آزمون تکمیلی توکی).



شکل ۵. مقایسه حجم متوسط فولیکول آنترال موالید ۳۰ روزه (الف)، حجم متوسط فولیکول آنترال موالید ۶۰ روزه (ب)، حجم متوسط اووسیت های مربوط به فولیکول آنترال موالید ۳۰ روزه (ج) و حجم متوسط اووسیت های مربوط به فولیکول آنترال موالید ۶۰ روزه (د). بین گروه کنترل (گروه ۱) و گروه های پیش آبستنی (گروه ۲)، آبستنی (گروه ۳) و شیردهی (گروه ۴). حروف غیر مشابه بیانگر اختلاف معنی دار ($P < 0.05$) بین تمامی گروه ها می باشد (آزمون آماری مورد استفاده در مورد حجم متوسط فولیکول آنترال ۳۰ روزه ANOVA یک طرفه و آزمون تکمیلی توکی و در مورد بقیه پارامترهای فوق Kruskal Wallis و Mann Whitney)



شکل ۶. مقایسه حجم متوسط فولیکول پره آنترال موالید ۳۰ روزه (الف)، حجم متوسط فولیکول پره آنترال موالید ۶۰ روزه (ب)، حجم متوسط اووسیت های مربوط به فولیکول پره آنترال موالید ۳۰ روزه (ج) و حجم متوسط اووسیت های مربوط به فولیکول پره آنترال موالید ۶۰ روزه (د)، بین گروه کنترل (گروه ۱) و گروه های پیش آبتنی (گروه ۲)، آبتنی (گروه ۳) و شیردهی (گروه ۴). حروف غیر مشابه بیانگر اختلاف معنی دار ($P < 0.05$) بین گروه ها می باشد (آزمون آماری مورد استفاده در مورد حجم متوسط فولیکول پره آنترال ۳۰ روزه و اووسیت پره آنترال ۶۰ روزه ANOVA یک طرفه و آزمون تکمیلی توکی و در مورد حجم متوسط فولیکول پره آنترال ۶۰ روزه و حجم متوسط اووسیت پره آنترال ۳۰ روزه Kruskal Wallis و Mann Whitney)



شکل ۷. مقایسه حجم کل جسم زرد تخمدان موالید ۶۰ روزه بین گروه کنترل (گروه ۱) و گروه های پیش آبتنی (گروه ۲)، آبتنی (گروه ۳) و شیردهی (گروه ۴). (آزمون آماری مورد استفاده در مورد این پارامترهای ANOVA یک طرفه و آزمون تکمیلی توکی)

حجم کل جسم زرد

مقایسه حجم جسم زرد موالید ۶۰ روزه بین گروه های کنترل ($5/7 \pm 0/87$) و گروه های تجربی دوم ($6/4 \pm 0/79$) و سوم ($7/3 \pm 0/76$) و چهارم ($6/5 \pm 1/52$) نشان داد که هیچگونه اختلاف معنی داری بین آنها وجود ندارد (شکل ۷).

بحث

نتایج حاصل از مطالعه حاضر نشان داد که حجم کل، حجم کورتکس و حجم مدولا تخمدان موالید ۳۰ روزه در گروه‌های تجربی پیش آبستنی، آبستنی و شیردهی نسبت به گروه کنترل اختلاف معنی‌داری نداشت، در حالی که میزان حجم کل و حجم کورتکس در موالید ۶۰ روزه در گروه آبستنی نسبت به گروه کنترل به صورت معنی‌دار کاهش یافته و در رابطه با حجم مدولا اختلاف معنی‌داری بین گروه‌های تجربی و کنترل وجود نداشت. به طور کلی می‌توان نقص عملکردی تخمدان را با آتروفی تخمدان، کاهش تعداد فولیکول‌ها و کاهش هورمون‌های جنسی مرتبط دانست [۲۷]. از آن جایی که تمامی تقسیمات میتوزی و تمایز اووگونی‌ها و همچنین شروع تقسیم میوز در طول دوران جنینی اتفاق می‌افتد [۲۸] و با توجه به خاصیت اکسیداتیوی داروی اگزالی‌پلاتین که می‌تواند باعث آپوپتوز سلول‌های دارای تکثیر و تمایز زیاد از طریق تولید رادیکال‌های آزاد و متعاقباً باعث کاهش حجم کلی ارگان شوند [۲۹]، می‌توان کاهش حجم کل تخمدان موالید ۶۰ روزه مربوط به گروه آبستنی را با توجه به این مطالب به اثبات رساند و اما در مورد موالید ۳۰ روزه که میزان این فاکتور بین هیچ‌کدام از گروه‌های تجربی با گروه کنترل اختلاف معنی‌دار وجود نداشته می‌توان این گونه استنباط نمود که با توجه به سن بلوغ در موش سوری که بین شش تا هشت هفتگی است پس در زمان ارزیابی به دلیل عدم رشد کافی فولیکول‌ها و همچنین عدم تکثیر سلول‌های سازنده استروما، حجم کل تخمدان اختلاف معنی‌داری با گروه کنترل نداشته است [۲۳]. بیشتر داروهای شیمی‌درمانی موتاژن و آلکیل‌کننده هستند که باعث ایجاد نقص در کروموزوم‌های سلول‌های جنسی و همچنین موتاسیون ژنی، شکست کروموزومی و آنوپلوئیدی در سلول‌های سوماتیک می‌شوند [۳۰] و از طریق این مکانیسم باعث کاهش ذخیره فولیکولی و نابودی آن‌ها می‌شوند [۳۱]. و با توجه به این که

کاهش حجم کورتکس در تخمدان وابسته به کاهش تعداد و حجم فولیکول‌ها در مراحل مختلف می‌باشد می‌توان نتیجه‌گیری نمود که داروی شیمی‌درمانی اگزالی‌پلاتین نیز با مکانیسمی مشابه باعث کاهش حجم کورتکس تخمدان شده است. با توجه به این که کاهش میزان خون‌رسانی به مدولا در تخمدان دلیل موثری بر کاهش حجم این ناحیه می‌شود [۳۲] و همچنین توانایی اکثر داروهای شیمی‌درمانی از جمله اگزالی‌پلاتین بر اثرگذاری روی سلول‌های اندوتلیال عروق خونی [۳۳] انتظار بر این بود که میزان حجم مدولا در تخمدان موالید گروه‌های تجربی کاهش چشمگیری را نشان دهد در حالی که برخلاف انتظار میزان این فاکتور در هیچ‌کدام از گروه‌های تجربی مربوط به موالید ۳۰ و ۶۰ روزه نسبت به گروه کنترل اختلاف معنی‌داری نداشته است و می‌توان این گونه نتیجه‌گیری کرد که کاهش حجم کورتکس سهم بیشتری نسبت به حجم مدولا در کاهش حجم کل تخمدان ایفا کرده است. در این زمینه مطالعاتی وجود دارد که می‌تواند نتایج حاصل از این تحقیق و دلایل مذکور را اثبات کند، از جمله آن‌ها می‌توان به مطالعه‌ای اشاره کرد که فتی و همکاران در مورد تاثیر داروی سیکلوفسفامید بر روی تکامل تخمدان رت‌ها پس از تولد انجام دادند، آن‌ها در این تحقیق ۱۰ میلی‌گرم به ازای هر کیلوگرم وزن بدن از این دارو را به مدت چهار هفته به صورت داخل صفاقی به رت‌ها تزریق کردند و پس از اتمام دوره تجربی نتیجه را با کاهش سایز فولیکول‌ها و همچنین کاهش تعداد سلول‌های گرانولوزا در اثر آپوپتوز در تخمدان بیان کردند [۳۴] و یا در مطالعه‌ای که یاکسل و همکاران اثرات داروهای شیمی‌درمانی سیکلوفسفامید و سیس‌پلاتین را با دوزهای مختلف بر روی تخمدان رت مورد بررسی قرار دادند به نتایج مشابهی از قبیل کاهش تعداد فولیکول‌های مختلف و همچنین کاهش سلول‌های گرانولوزا دست یافتند [۳۵]. در مطالعه‌ای که بدوچی و همکاران بر روی نحوه اثرگذاری

داروهای شیمی درمانی در تخمدان انجام دادند به این نتیجه رسیدند که داروی دوکسوروبیسیسین از طریق کاهش حجم و اسپاسم عروق خونی باعث کاهش حجم مدولا و از طریق فیروز کانونی باعث کاهش حجم کورتکس می‌شود [۳۶].

بررسی نتایج حاصل از مطالعه حاضر نشان داد که حجم کل فولیکول‌های موجود در تخمدان موالید ۳۰ روزه در گروه‌های پیش آبستنی، آبستنی و شیردهی نسبت به گروه کنترل دارای روند کاهشی است، اما این اختلاف غیرمعنی‌دار بود. این در حالی است که در مورد موالید ۶۰ روزه میزان این فاکتور در هر سه گروه تجربی نسبت به گروه کنترل به صورت معنی‌دار کاهش یافت. در این زمینه مطالعاتی وجود دارد که می‌تواند دلیل این کاهش حجم را به اثبات برساند که از جمله آن‌ها می‌توان به مطالعه‌ای اشاره کرد که میرو و همکاران بر روی مضرات شیمی درمانی بر تخمدان زنان و متعاقب آن ناباروری ایجادشده انجام دادند، آن‌ها از انجام این مطالعه چنین نتیجه‌گیری کردند که زنان سرطانی تحت درمان با داروهای شیمی درمانی با نارسایی و تخلیه زودرس فولیکولی تخمدان‌ها روبرو هستند [۳۷]. فولیکول‌های اولیه به داروهای سایتوتوکسیک از قبیل اگزالیپلاتین فوق‌العاده حساس هستند و تعداد زیادی از آن‌ها در این شرایط به واسطه القاء مرگ برنامه‌ریزی شده سلول‌های گرانولوزای اطراف تخمک نارسا دچار کاهش ذخیره فولیکولی (کاهش حجم) شده و یا از بین می‌روند. در مطالعه‌ای که هرشلاگ و اسکاستر انجام دادند به این نتیجه رسیدند که اکثر داروهای شیمی‌درمانی خصوصاً داروهایی که در گروه آلکیله‌کننده‌ها قرار می‌گیرند، بالقوه‌ترین داروهایی هستند که منجر به نارسایی تخمدان می‌شوند. آن‌ها با تغییر جفت بازهای نوکلئوتیدی منجر به اتصال مقاطع DNA می‌شوند [۳۸] بنابراین این داروها می‌توانند همزمان هم بر روی سلول‌های در حال استراحت مانند تخمک و هم بر روی سلول‌های در

حال تقسیم‌مانند سلول‌های گرانولوزا اثرگذار باشند و اثر این داروها وابسته به سن، دوز و نوع دارو متفاوت است به گونه‌ای که موجودات جوان‌تر به دلیل باقیمانده تخمک فراوان، کمتر تحت تاثیر و مضرات این داروها قرار می‌گیرند که این مطلب می‌تواند اثباتی باشد بر نتایج حاصل از مطالعه حاضر که هیچ‌گونه تغییر معنی‌داری در فاکتورهای از قبیل حجم کل، حجم کورتکس، حجم مدولا و حجم فولیکول‌های تخمدان موالید ۳۰ روزه تحت درمان با اگزالیپلاتین نسبت به گروه کنترل وجود نداشت. در مطالعه دیگری که کیم بر روی اثر داروهای شیمی درمانی بر باروری جنس ماده انجام داد پس از اتمام دوره شیمی‌درمانی و بیوپسی، تخمدان‌ها دارای باقیمانده‌های فولیکولی با اندازه و حجم کمتر بوده و نتیجه‌گیری شد که شیمی‌درمانی بیشتر باعث آپتوز سلول‌های گرانولوزا شده است و بر روی تعداد فولیکول‌ها بی‌اثر بوده است [۳۹]. در مطالعه حاضر حجم جسم زرد در موالید ۶۰ روزه گروه‌های تجربی پیش آبستنی، آبستنی و شیردهی نسبت به گروه کنترل هیچ‌گونه اختلاف معنی‌داری نداشت. در مطالعه‌ای که فرخی و همکاران بر روی اثرات داروی شیمی‌درمانی سیکلوفسفامید در تخمدان موش سوری انجام دادند مشاهده کردند که تعداد فولیکول‌های مقدماتی، فولیکول‌های ثانویه، فولیکول‌های ثالثیه و تعداد جسم زرد در تخمدان حیوانات گروه تجربی نسبت به گروه کنترل به صورت معنی‌دار کاهش یافته است [۴۰]. در مطالعه‌ای که موهانداس و همکاران انجام دادند مشاهده کردند که داروی شیمی‌درمانی جمسیتابین باعث کاهش در تعداد و سایز جسم زرد تخمدان موش‌های تجربی شده [۴۱] و نتایج این مطالعه با نتایج حاصل از تحقیق شالتیز و همکاران که اثرات داروی ایماتینیب را بر گندهای جنسی موش سوری مورد بررسی قرار داد و مشاهده نمود که اندازه جسم زرد تخمدان در گروه‌های تجربی در مقایسه با گروه کنترل به صورت

معنی‌دار افزایش یافته است [۴۲] در تضاد بود که بنظر می‌رسد علت این تضاد تفاوت در زمان تزریق داروها و همچنین بودن در فازهای مختلف سیکل استروس در زمان نمونه‌گیری و انجام بررسی‌ها می‌باشد [۴۱].

در مطالعه حاضر میانگین حجم متوسط اووسیت مربوط به فولیکول‌های آنترال و پره‌آنترال در تخمدان موالید ۳۰ روزه و همچنین میانگین حجم متوسط اووسیت مربوط به فولیکول آنترال موالید ۶۰ روزه گروه‌های تجربی پیش‌آبستنی و آبستنی نسبت به گروه کنترل به صورت معنی‌دار کاهش یافته است. این در حالی بود که میانگین حجم متوسط اووسیت مربوط به فولیکول پره‌آنترال تخمدان در موالید ۶۰ روزه گروه‌های تجربی هیچ‌گونه اختلاف معنی‌داری با گروه کنترل نداشت. اما در مورد حجم متوسط فولیکول‌های آنترال و پره‌آنترال می‌توان بیان نمود که با بررسی میانگین حجم متوسط فولیکول‌های آنترال در تخمدان موالید ۳۰ روزه مشخص گردید که میزان این فاکتور تنها در گروه تجربی آبستنی نسبت به گروه کنترل کاهش معنی‌دار داشته است. اما در مورد موالید ۶۰ روزه میزان این فاکتور در گروه‌های پیش‌آبستنی و آبستنی نسبت به گروه کنترل کاهش معنی‌دار داشته است. همچنین مشخص شد که میزان حجم متوسط فولیکول‌های پره‌آنترال در مورد موالید ۳۰ روزه هیچ تفاوت معنی‌داری در بین تمامی گروه‌ها دیده نشد اما در موالید ۶۰ روزه حجم متوسط فولیکول‌های پره‌آنترال گروه آبستنی کاهش معنی‌دار در مقایسه با سایر گروه‌ها داشته است. در رابطه با تاثیر داروهای شیمی‌درمانی بر حجم متوسط فولیکول‌های آنترال و پره‌آنترال و اووسیت‌های مربوط به آن‌ها مطالعات بسیار محدود بوده اما مطالعاتی نیز وجود دارد که تاثیر سایر ترکیبات و یا داروها بر فاکتورهای ذکر شده را مورد بررسی قرار داده که از جمله آن‌ها می‌توان به مطالعه‌ای اشاره کرد که نورافشان و همکاران انجام دادند. آن‌ها در

این مطالعه اثرات داروی لتروزول و همچنین استرادیول را بر روی تخمدان رت‌ها مورد بررسی قرار دادند و چنین نتیجه‌گیری کردند که این داروها باعث کاهش در تعداد و حجم متوسط اووسیت‌های مربوط به فولیکول‌های آنترال و پره‌آنترال شده‌اند و علاوه بر آن کاهش تعداد سلول‌های گرانولوزا را نیز که خود دلیلی بر کاهش حجم فولیکول‌ها است متعاقب مصرف این داروها شاهد بودند [۴۳]. علاوه بر این مطالعات دیگری وجود دارد که شواهدی مبنی بر کاهش ذخیره فولیکولی به دنبال آپوپتوز سلول‌های گرانولوزا را ارائه دادند [۴۴، ۴۵]. پس از آن جایی که داروی شیمی‌درمانی اگزالی‌پلاتین بر روی DNA سلولی اثر گذاشته و باعث نابودی سلول‌های با تکثیر بالا می‌شود [۴۶]، انتظار می‌رود از طریق همین مکانیسم باعث از بین رفتن سلول‌های گرانولوزا در دوران جنینی شده و متعاقباً حجم متوسط فولیکول‌های پره‌آنترال و آنترال را کاهش می‌دهد. همچنین می‌توان علت کاهش حجم متوسط اووسیت‌های مربوط به فولیکول‌های آنترال و پره‌آنترال مطالعه حاضر را در پژوهشی که کربلایی دوست و همکاران روی اثر داروی ناندرولون دکانات بر پارامترهای استریولوژیک تخمدان موش انجام دادند، یافت. آن‌ها در این مطالعه نتیجه‌گیری کردند که ناندرولون از طریق کاهش سطح هورمون‌های LH و FSH باعث کاهش تعداد اووسیت‌های مربوط به فولیکول‌های آنترال و پره‌آنترال در تخمدان موش‌های مورد آزمایش شده است [۴۷].

از محدودیت‌های این مطالعه می‌توان به عدم انجام مطالعات پاتولوژی بافت تخمدان متعاقب استفاده از داروی اگزالی‌پلاتین اشاره نمود. بر این اساس ارزیابی پاتولوژی تخمدان متعاقب مصرف اگزالی‌پلاتین در دوره پیرایشی پیشنهاد می‌شود.

نتیجه گیری

مطالعات محدودی در زمینه تاثیر داروهای شیمی درمانی بر پارامترهای استریولوژی گنادهای جنسی وجود دارد. با انجام مطالعه حاضر می توان اینگونه نتیجه گیری نمود که بیشترین اثرات منفی داروی اگزالی پلاتین بر خصوصیات مورفومتری گنادهای جنسی ماده مربوط به گروه آبستنی می باشد. با توجه به آغاز رشد و تکامل گنادهای جنسی ماده از زمان جنینی [۴۸] و مکانیسم ایجاد اثرات نامطلوب توسط اکثر داروهای شیمی درمانی از طریق بروز آپوپتوز سلولی، استرس اکسیداتیو، آزادسازی

زود هنگام سلول های نابالغ جنسی و تاثیر گذاری بر سلول های اندوتلیال عروق خونی، ایجاد اثرات منفی بر گنادهای جنسی ماده مواجهه یافته با اگزالی پلاتین از طریق این مکانیسم ها دور از ذهن نیست.

تشکر و قدردانی

این مقاله نتیجه پایان نامه (شماره ۶۰۶۷۵۴۳) مسلم دهمرده برای اخذ درجه دکتری تخصصی در رشته آناتومی و جنین شناسی مقایسه ای از دانشکده دامپزشکی دانشگاه تهران بود.

References

- Galanski M, Jakupec MA, Keppler BK. Update of the preclinical situation of anticancer platinum complexes: novel design strategies and innovative analytical approaches. *Curr Med Chem*. 2005 Feb; 12(18):2075-94.
- McKeage MJ. Lobaplatin: a new antitumour platinum drug. *Expert Opin Investig Drugs*. 2001 Jan; 10(1):119-28.
- Loehrer PJ, Einhorn LH. Drugs five years later. Cisplatin. *Ann Intern Med*. 1984 May;100(5):704-713.
- Milosavljevic N, Duranton C, Djerbi N, Puech P, Gounon P, et al. Nongenomic effects of cisplatin: Acute inhibition of mechanosensitive transporters and channels without actin remodeling. *Cancer Res*. 2010 Oct;70(19):7514-22.
- Wang K, Lu J, Li R. The events that occur when cisplatin encounters cells. *Coord Chem Rev*. 1996 Jun; 151:53-88.
- Rixe O, Ortuzar W, Alvarez M, Parker R, Reed E, et al. Oxaliplatin, tetraplatin, cisplatin, and carboplatin: spectrum of activity in drug-resistant cell lines and in the cell lines of the National Cancer Institute's Anticancer Drug Screen panel. *Biochem Pharmacol*. 1996 Dec;52(12):1855-65.
- Jakupec MA, Galanski M, Keppler BK. Tumour-inhibiting platinum complexes-state of the art and future perspectives. *Rev Physiol Biochem Pharmacol*. 2003 Feb;146:1-54.
- Bleiberg H. Oxaliplatin (L.OHP): a new reality in colorectal cancer. *Br J Cancer*. 1998 Jun;77(4):1-3.
- Raymond E, Faivre S, Woynarowski JM, Chaney SG. Oxaliplatin: mechanism of action and antineoplastic activity. *Seminars in Oncology*. 1998 Apr;25(2):4-12.
- Beijers AJ, Mols F, Vreugdenhil G. A systematic review on chronic oxaliplatin-induced peripheral neuropathy and the relation with oxaliplatin administration. *Support Care Cancer*. 2014 Jul;22(7):1999-07.
- Coriat R, Alexandre J, Nicco C, Quinquis L, Benoit E, Chéreau C, et al. Treatment of oxaliplatin-induced peripheral neuropathy by intravenous mangafodipir. *J Clin Invest*. 2014 Jan;124(1):262-72.
- Fujita S, Ushio S, Ozawa N, Masuguchi K, Kawashiri T, Oishi R, et al. Exenatide facilitates recovery from oxaliplatin-induced peripheral neuropathy in rats. *PLoS One*. 2015 Nov;10(11):1921.
- Levi M, Shalgi R, Brenner B, Perl G, Purim O, Amit L, et al. The impact of oxaliplatin on the gonads: from bedside to the bench. *Mol Hum Reprod*. 2015 Dec;21(12):885-93.
- De Toledo MC, Barreta A. The role of steroid receptors and HER2 in ovarian cancer. *J Carcinog Mutagen*. 2014 Jan;5(1): 158-63.

- 15- Hassanpour A, Yousefian S, Askaripour M, Sharififar F, Ezzatabadipour M. Ovarian protection in cyclophosphamide-treated mice by fennel. *Toxicol Rep.* 2017 Mar;4:160-164.
- 16- Ben-Aharon I, Bar-Joseph H, Tzarfaty G, Kuchinsky L, Rizel S, et al. Doxorubicin-induced ovarian toxicity. *Reprod Biol Endocrinol.* 2010 Mar;8(20):1-7.
- 17-Jeppesen JB, Qsterlind K. Successful twin pregnancy outcome after in utero exposure to folfox for metastatic colon cancer: a case report and review of the literature. *Clin Colorectal cancer.* 2011 Dec;10(4):348-52.
- 18-Gensheimer M, Jones CA, Graves CR, Merchant NB, Lockhart AC. Administration of oxaliplatin to a pregnant woman with rectal cancer. *Cancer Chemoth Pharm.* 2009 Jan;63(2):371-3.
- 19-Makoshi Z, Perrott C, Al-Khatani K, Al-Mohaisen F. Chemotherapeutic treatment of colorectal cancer in pregnancy: case report. *J Med Case Rep.* 2015 Jun;9:140.
- 20-Kanate AS, Auber ML, Higa GM. Priorities and uncertainties of administering chemotherapy in a pregnant woman with newly diagnosed colorectal cancer. *J Oncol Pharm pract.* 2009 Mar;15(1):5-8.
- 21-Spanos CP, Mamopoulos A, Tsapas A, Syrakos T, Kiskinis D. Female fertility and colorectal cancer. *Int J Colorectal Dis.* 2008 Aug;23(8):735-43.
- 22-McQuade RM, Carbone SE, Stojanovska V, Rahman A, Gwynne RM, et al. Role of oxidative stress in oxaliplatin-induced enteric neuropathy and colonic dysmotility in mice. *Br J Pharmacol.* 2016 Dec;173(24):3502-21.
- 23- Dobrzy ska MM, Gajowik A, Jankowska-Steifer EA, Radzikowska J, Tyrkiel EJ. Reproductive and developmental F1 toxicity following exposure of pubescent F0 male mice to bisphenol a alone and in a combination with X-rays irradiation. *Toxicol.* 2018 Dec;410:142-51.
- 24-Howard CV, Reed MG. *Unbiased Stereology: Three-Dimensional Measurement in microscopy.* 2nd ed. UK; Garland Science/BIOS Scientific Publishers, 2005;35-65.
- 25-Gundersen HJ, Bagger P, Bendtsen TF, Evans SM, Korbo L, Marcussen N, et al. The new stereological tools: disector, fractionator, nucleator and point sampled intercepts and their use in pathological research and diagnosis. *APMIS.* 1988 Oct;96(10):857-81.
- 26-Gundersen HJ, Bendtsen TF, Korbo L, Marcussen N, Moller A, Nielsen K, et al. Some new, simple and efficient stereological methods and their use in pathological research and diagnosis. *APMIS.* 1998 May;96(5):379-94.
- 27-Ebrahimi M, Asbagh FA. Pathogenesis and causes of premature ovarian failure: an update. *Int J Fertil steril.* 2011 Jul; 5(2): 54-65.
- 28-Kezele P, Skinner MK. Regulation of ovarian primordial follicle assembly and development by estrogen and progesterone: endocrine model of follicle assembly. *Endocrinol.* 2003 Aug;144(8):3329-37.
- 29-Jamieson ER, Lippard SJ. Structure, recognition, and processing of cisplatin-DNA adducts. *Chem Rev.* 1999 Sep;99(9):2467-98.
- 30-Ben-Yehuda D, Krichevsky S, Caspi O, Rund D, Polliack A, Abeliovich D, et al. Microsatellite instability and p53 mutations in therapy-related leukemia suggest mutator phenotype. *Blood.* 1996 Dec; 88(11):4296-303.
- 31-Apperley JF, Reddy N. Mechanism and management of treatment related gonadal failure in recipients of high dose chemotherapy. *Blood Rev.* 1995 Jun;9:93-116.
- 32-Dehghani F, Aboutalebi H, Esmaeilpour T, Panjehshahin MR, Bordbar H. Effect of platelet-rich plasma (PRP) on ovarian structures in cyclophosphamide-induced ovarian failure in female rats: a stereological study. *Toxico Mech Method.* 2018 Oct;28(9):653-9.
- 33-Lirdi LC, Stumpp T, Sasso-Cerri E, Miraglia SM. Amifostine protective effect on cisplatin-treated rat testis. *Anatomical Record (Hoboken).* 2008 Jul;291(7):797-808.
- 34-Fathy ZH, Zaghoul DA, Anwar RI, Thabet MH. Effect of cyclophosphamide on the postnatal development of the ovary of the albino rat. *Egyptian J Anat.* 2011 Jul;34(2):69-84.
- 35-Yuksel A, Bildik G, Senbabaoglu F, Akin N, Arvas M, Unal F, et al. The magnitude of gonadotoxicity of chemotherapy drugs on ovarian follicles and granulosa cells varies depending upon the category of the drugs and the type of granulosa cells. *Hum Reprod.* 2015 Dec;30(12):2926-35.
- 36-Bedoschi G, Navarro PA, Oktay K. Chemotherapy-induced damage to ovary: mechanisms and clinical impact. *Future Oncol.* 2016 Oct; 12(20): 2333-44.

- 37-Meirow D, Biederman H, Anderson RA, Wallace WH. Toxicity of chemotherapy and radiation on female reproduction. *Clin Obstet Gynecol*. 2010 Dec;53(4):727-39.
- 38-Hershlag A, Schuster MW. Return of fertility after autologous stem cell transplantation. *Fertil Steril*. 2002 Feb;77(2):419-21.
- 39-Kim SS. Fertility preservation in female cancer patients: current developments and future directions. *Fertil Steril*. 2006 Jan; 85(1): 1-11.
- 40-Farokhi F, Sadrkhanlou RA, Hasanzadeh SH, Soltan Alinezhad F. Morphological and morphometrical study of cyclophosphamide induced changes in the ovary and uterus in the syrian mice. *Iran J Vet res*. 2007 Sep; 8(4): 337-42.
- 41-Mohandas R, Sudha MJ, Viveka S, Kumaraswamy K, Ashwini M, Rashmi RR. Effects of gemcitabine on female fertility- an animal model study. *J Drug deliv Ther*. 2014 Jan; 4(1): 45-8.
- 42-Schultheis B, Nijmeijer BA, Yin H, Gosden RG, Melo JV. Imatinib mesylate at therapeutic doses has no impact on folliculogenesis or spermatogenesis in a leukaemic mouse model. *Leuk Res*. 2012 Mar; 36(3):271-4.
- 43-Noorafshan A, Ahmadi M, Mesbah SF, Karbalay-Doust S. Stereological study of the effects of letrozole and estradiol valerate treatment on the ovary of rats. *Clin Exp Reprod Med*. 2013 Sep;40(3):115-21.
- 44-Hirshfield AN. Development of follicles in the mammalian ovary. *Int Rev Cytol*. 1991; 124: 43-101.
- 45-Cannon JD, Cherian-Shaw M, LovekampSwan T, Chaffin CL. Granulosa cell expression of G1/S phase cyclins and cyclin-dependent kinases in PMSG-induced follicle growth. *Mol Cell Endocrinol*. 2007 Jan;264(1-2):6-15.
- 46-Stordal B, Pavlakis N, Davey R. Oxaliplatin for the treatment of cisplatin-resistant cancer: a systematic review. *Cancer Treat Rev*. 2007 Jun;33(4):347-57.
- 47-Karbalay-Doust S, Noorafshan A. Stereological estimation of ovarian oocyte volume, surface area and number: application on mice treated with nandrolone decanoate. *Folia Histochem Cytobiol*. 2012 Jul;50(2):275-9.
- 48-McGeady TA, Quinn PJ, FitzPatrick ES, Ryan MT. *Veterinary Embryology*: Blackwall publishing, 2006;244-57.