

The Effects of Chicory Hydroalcoholic Extract Along with Treadmill Walking on Tissue and Serum Hepatic Transaminases Levels in Rats with Non-Alcoholic Fatty Liver Disease

Sefidkerdar S, Hosseini SE*

Department of Biology, Shiraz Branch, Islamic Azad University, Shiraz, Iran.

* *Corresponding author.* Tel: +987143311148, Fax: +987143311172, E-mail: ebrahim.hossini@yahoo.com

Received: Oct 23, 2017 Accepted: Apr 19, 2018

ABSTRACT

Background & objectives: Non-alcoholic fatty liver is one of the most common diseases. Nutrition and exercise are recommended for the patients with this disease, and chicory is considered due to its protective effects on the liver. Therefore, the aim of the present study was to investigate the effect of chicory extract along with treadmill walking on the hepatic transaminases levels and tissue changes in rats with non-alcoholic fatty liver disease.

Methods: In this experimental study, 56 mature male rats were divided into control (without treatment), sham (treatment with high-fat diet 10 ml/kg) and 5 experimental groups receiving high-fat diet (10 ml/kg) with 200 and 100 mg/kg chicory extract alone and with treadmill walking. Chicory was administered as gavage in 28 consecutive days. At the end, after anesthetizing the animals and collecting blood from their hearts the Aspartate Aminotransferase (AST), Alanine Aminotransferase (ALT) and Alkaline phosphatase (ALP) enzymes were measured. The their livers were removed and after preparing the tissue sections, the results of hepatic enzymes measurements were analyzed by ANOVA and Duncan tests and $P < 0.05$ was considered significant.

Results: The results showed that high-fat diet increased AST, ALT and ALP enzymes and hepatic tissue damage compared to the control group at $p < 0.001$. Treatment with chicory and treadmill walking alone and together resulted in a significant reduction of the above enzymes at $p < 0.001$ and improvement of hepatic tissue compared to the high-fat diet group.

Conclusion: The results showed that high-fat diet increased the levels of ALT, AST and ALP, and hepatic tissue damage. Treadmill walking and chicory extract alone and together reduced the above enzymes and improved the hepatic tissue structure.

Keywords: Non-Alcoholic Fatty Liver; AST; ALP; ALT; Treadmill; Chicory

اثرات تجویز عصاره هیدروالکلی کاسنی توأم با حرکت روی نوار گردان بر روی تغییرات بافتی و میزان ترانس آمینازهای کبدی در موش‌های صحرایی مبتلا به بیماری کبد چرب غیرالکلی

عصمت سفیدکردار، سیدابراهیم حسینی*

گروه زیست‌شناسی، دانشکده علوم، واحد شیراز، دانشگاه آزاد اسلامی، شیراز، ایران
* نویسنده مسئول، تلفن: ۰۷۱۴۳۳۱۱۱۴۸، فاکس: ۰۷۱۴۳۳۱۱۱۷۲، پست الکترونیک: ebrahim.hossini@yahoo.com

چکیده

زمینه و هدف: کبد چرب غیر الکلی یکی از بیماری‌های شایع است. تغذیه سالم و ورزش، برای این بیماران توصیه شده و کاسنی به دلیل اثرات محافظتی بر کبد مورد توجه می‌باشد. لذا این مطالعه با هدف بررسی اثر عصاره کاسنی با حرکت روی نوار گردان بر روی تغییرات بافتی و میزان ترانس آمینازهای کبدی در موش‌های صحرایی مبتلا به کبد چرب غیرالکلی انجام گردید.

روش کار: در این مطالعه تجربی از ۵۶ سر موش صحرایی نر بالغ در گروه‌های کنترل (فاقد تیمار)، شاهد (تیمار با رژیم پرچرب ۱۰ ml/kg) و ۵ دسته تجربی دریافت‌کننده رژیم پرچرب به همراه دوزهای ۲۰۰ mg/kg و ۱۰۰ عصاره کاسنی به تنهایی و همراه با حرکت روی نوارگردان استفاده گردید. تیمارها ۲۸ روزه و به صورت گاوژ انجام گرفت. در پایان پس از بیهوش نمودن و خونگیری از قلب حیوانات جهت اندازه‌گیری آنزیم‌های آسپاراتات آمینوترانسفراز (AST)، آلانین آمینوترانسفراز (ALT) و الکالین فسفاتاز (ALP)، کبد آنها خارج و پس از تهیه مقاطع بافتی، نتایج حاصل از اندازه‌گیری آنزیم‌های کبدی توسط آزمون‌های تحلیل واریانس یک طرفه و دانکن آنالیز و معناداری اختلاف داده‌ها در سطح $p < 0.05$ در نظر گرفته شد.

یافته‌ها: نتایج نشان داد رژیم پرچرب باعث افزایش آنزیم‌های AST، ALT و ALP در سطح $p < 0.001$ و آسیب بافتی کبد نسبت به گروه کنترل می‌شود و تیمار با کاسنی و حرکت روی نوارگردان به تنهایی و با یکدیگر باعث کاهش معنادار آنزیم‌های فوق در سطح $p < 0.001$ و بهبود بافت کبد نسبت به گروه تحت تیمار با رژیم پرچرب تنها می‌شود.
نتیجه‌گیری: نتایج نشان داد رژیم پرچرب باعث افزایش ALT، AST و ALP و آسیب بافتی کبد می‌شود و حرکت بر روی نوارگردان و عصاره کاسنی به تنهایی و همراه با هم باعث کاهش آنزیم‌های فوق و بهبود ساختار بافتی کبد می‌شود.
واژه‌های کلیدی: کبد چرب غیرالکلی، ALT، ALP، AST، کاسنی، نوار گردان

پذیرش: ۱۳۹۷/۰۱/۳۰

دریافت: ۱۳۹۶/۰۸/۰۱

مقدمه

(از کبد چرب بدون علامت تا التهاب شدید کبد به همراه فیبروز و حتی سیروز) را در بر می‌گیرد که با افزایش ترانس آمینازهای آلانین آمینوترانسفراز (ALT) و آسپاراتات آمینوترانسفراز (AST) همراه می‌باشد [۲]. یکی از معیارهای بررسی و تشخیص

کبد نقش مهمی در تولید صفرا، سمیت زدایی، دفع مواد خارجی و سنتز پروتئین‌های پلاسمایی دارد [۱]. بیماری کبد چرب غیرالکلی شایع‌ترین شکل بیماری مزمن کبدی است که دامنه گسترده‌ای از علائم بالینی

میزان و شدت آسیب‌های کبدی اندازه‌گیری میزان آنزیم‌های AST و ALT می‌باشد به طوری که افزایش بیش از ۲ برابر از حد طبیعی میزان این آنزیم‌ها یکی از نشانه‌های اختلال کبد چرب می‌باشد [۳]. بیماری کبد چرب غیرالکلی یکی از بیماری‌های مرتبط با شیوه زندگی بدون فعالیت و عادات تغذیه‌ای نادرست در سراسر جهان است که در آن بدون مصرف الکل و به ویژه بعلت داشتن رژیم غذایی پرچرب، در هیپاتوسیت‌های کبدی رسوب و تجمع تری‌گلیسرید اتفاق می‌افتد و نتایج آزمون‌های آماری نشان می‌دهد که میزان آنزیم‌های ALT و ALP در رژیم غذایی پرچرب افزایش می‌یابد [۴]. رژیم‌های غذایی پرچرب احتمالاً از طریق ایجاد استرس اکسیداتیو باعث ایجاد آسیب‌های بافتی در کبد می‌شوند [۵]. نتایج یک پژوهش نشان داد، دور کمر، نمایه توده بدنی، غلظت تری‌گلیسرید و سطح ALT می‌تواند وقوع کبد چرب غیرالکلی را پیش‌بینی کند و چون سطوح ALT و AST با درجه‌بندی سونوگرافی کبد با اختلال کبد چرب غیرالکلی ارتباط دارد، بنابراین می‌توان از این پارامترها برای پیش‌بینی مرحله‌بندی سونوگرافی کبد در این بیماران استفاده کرد [۶]. اولین مرحله از بیماری کبد چرب غیرالکلی به عنوان استاتوز کبدی شناخته شده که با رسوب تری‌گلیسرید به صورت قطرات چربی در سیتوپلاسم سلول‌های کبدی مشخص می‌گردد [۷]. بیماری کبد چرب غیرالکلی یکی از شایع‌ترین بیماری‌های مزمن کبد در جهان است [۸]. بیماری کبد چرب با طیف وسیعی از استئاتوز کبدی ساده شروع شده و می‌تواند به استئاتوهپاتیت غیرالکلی، فیروز، سیروز، نارسایی و حتی سرطان کبد تبدیل شود [۹]. کاسنی با نام علمی *Cichorium intybus L.* گیاهی علفی از خانواده کمپوزیته‌ها است. این گیاه بومی نواحی اروپا، هندوستان و مصر است و گیاهی است که با توجه به شرایط زندگی، یکساله، دوساله و با عمر چندساله دارد [۱۰]. ترکیبات اصلی گیاه کاسنی شامل آب، نشاسته،

سلولز، قند، اینولین، پروتئین‌ها، پلی‌استیلن‌ها، لپیدها، مواد معدنی، الیگوفروکتوز، اسید شیکوریک، لاکتون‌های سزکویی‌ترین تلخ، کومارین، کوئرستین، فلاونوئیدها و تری‌نوئیدها است [۱۰، ۱۱]. گزارش شده است که عصاره هیدروالکلی برگ کاسنی خاصیت حفاظتی برای کبد دارد [۷]. برگ گیاه کاسنی منبع خوبی از آنتوسیانین‌ها، ویتامین‌های A و C است که باعث تحریک سیستم ایمنی و محدود نمودن عفونت و التهاب می‌گردد [۱۲، ۹]. همچنین استفاده از پودر گیاه کاسنی سبب کاهش سمیت کبدی و افزایش مقاومت در برابر استرس اکسیداتیو ناشی از پیش‌سازهای نیتروز آمین شده است [۱۳]. مطالعات قبلی نشان داده‌اند که تأثیرات مثبت کاسنی ممکن است به دلیل ترکیبات پلی‌فنولی موجود در این گیاه باشد که به عنوان دهنده الکترون عمل کرده و اثرات آنتی‌اکسیدانی و آنتی‌پراکسیدانی را به همراه دارد [۱۴]. برخی مطالعات نشان داده‌اند که عصاره متانولی دانه گیاه کاسنی باعث کاهش عوارض سمیت کبدی در مدل سمیت کبدی ناشی از تتراکلریدکربن می‌گردد [۱۵]. در یک بررسی نشان داده شد که کاسنی بر سلول‌ها و میزان سرمی آنزیم‌های کبدی موش‌های مبتلا به آسیب کبدی دارای اثرات محافظتی است [۱۶]. محققان پیشنهاد کرده‌اند که گیاه کاسنی به عنوان یک ماده طبیعی دارای تأثیرات آنتی‌اکسیدانی و محافظتی بر کبد است [۱۷]. ورزش تا حد زیادی می‌تواند در کاهش، پیشگیری و درمان چاقی کمک کند، چاقی و کبد چرب عوامل خطر دیابت و بیماری قلب و عروقی می‌باشند [۱۸]. نتایج یک مطالعه نشان داده است که هشت هفته تمرین هوازی باعث کاهش معنی‌دار آنزیم‌های آسپارات آمینوترانسفراز و آلانین آمینوترانسفراز سرمی در بیماران مبتلا به کبد چرب می‌شود [۸]. تمرین مقاومتی می‌تواند با کاهش ALP و بهبود شاخص‌های آمادگی جسمانی، در بهبودی بیماران دارای کبد چرب موثرتر باشد [۱۹]. از نظر اتیولوژی، بیماری کبد چرب

غیرالکلی، بیماری چند بعدی است که مجموعه‌ای از عوامل از جمله ژنتیک و سبک زندگی، نوع تغذیه و میزان فعالیت بدنی در ایجاد آن دخالت دارند و به همین دلیل است که متخصصین درمان بیماری کبد چرب غیرالکلی بیشتر بر مداخلات تغییر رفتاری و سبک زندگی شامل رژیم غذایی، افزایش فعالیت بدنی و کاهش وزن تمرکز دارند [۲۰]. افزایش رفتارهای بی‌حرکی یکی از مشکلات بهداشتی رو به گسترش در جوامع مختلف است که به طور پنهان، خطر بروز بیماری‌های مزمن از جمله کبد چرب غیرالکلی را در افراد افزایش می‌دهد [۲۱]. بر اساس مطالعات مختلف شیوع بالای بیماری کبد چرب با چاقی و سبک زندگی بی‌تحرك در ارتباط است [۲۲]. بر اساس مطالعات انجام گرفته در ایران، میزان فعالیت بدنی در طول دهه اخیر در حال کاهش است [۲۳] و از طرفی میزان چاقی و اضافه وزن در بین زنان و مردان ایران قابل توجه است و با توجه به شیوع ۲/۹ تا ۷/۱ درصدی بیماری کبد چرب در ایران [۲۴] و با عنایت به آن که در آینده نزدیک، شیوع بیماری کبد چرب در جامعه ما روندی افزایشی پیدا می‌کند، مطالعه حاضر با هدف بررسی مقایسه عصاره هیدروالکلی کاسنی با حرکت بر روی نوار گردان بر تغییرات بافتی و میزان ترانس آمینازهای کبدی در موش‌های صحرایی نر بالغ مبتلا به اختلال کبد چرب غیرالکلی انجام گردید.

روش کار

پژوهش حاضر یک مطالعه تجربی است که در سال ۱۳۹۶ در دانشگاه آزاد اسلامی واحد شیراز انجام شد. در این مطالعه از ۵۶ سر موش صحرایی نر بالغ از نژاد ویستار در محدوده وزنی ۲۰۰ تا ۲۱۰ گرم و سن ۱۲۰ تا ۱۱۰ روز استفاده شد. در طول دوره آزمایش، همه حیوانات از آب و غذای فشرده ساخت شرکت خوراک دام پارس تهران و بدون محدودیت برخوردار بوده و در یک اتاق مخصوص در دمای 20 ± 2 درجه سانتی‌گراد و در شرایط ۱۲ ساعت

روشنایی و ۱۲ ساعت تاریکی نگهداری شدند. پروتکل این تحقیق بر اساس قوانین بین‌المللی در مورد حمایت از حیوانات آزمایشگاهی تنظیم و در کمیته اخلاق دانشگاه تحت شماره IR.miau13951027 به تصویب رسید. همچنین در این مطالعه برای ایجاد اختلال کبد چرب غیرالکلی نیز از پروتکل گاوآژ امولسیون پرچرب استفاده گردید. بر اساس این پروتکل، حیوانات در گروه‌های شاهد و تجربی علاوه بر رژیم غذایی معمولی که بدون هیچ محدودیتی در اختیار آنان قرار می‌گرفت، به مدت ۶۰ روز نیز تحت گاوآژ روزانه ۲ میلی لیتر امولسیون پرچرب قرار گرفتند. بدین صورت که گاوآژ امولسیون پرچرب در هر روز در دو نوبت در ساعات ۷ صبح و ۱۹ بعد از ظهر و در هر نوبت ۱ میلی لیتر انجام گردید. با توجه به مطالعات ماکادو و همکاران، و زو و همکاران پروتکل امولسیون پرچرب برای موش‌های صحرایی، شامل سدیم دی‌اکسی کولات (۱۰ gr)، کلسترول (۱۰۰ gr)، پودر کامل شیر (۸۰ gr)، کربوهیدرات (۲۰۰ gr)، روغن ذرت (۴۰۰ gr)، ساکاروز (۱۵۰ gr)، توئین ۸۰ (۳۶/۴ gr)، پروپیلن گلیکول (۳۱/۱ gr)، مولتی ویتامین (۲/۵ gr)، نمک (۱۰ gr)، مواد معدنی مخلوط (۱/۵ gr) و آب مقطر (۳۰۰ میلی لیتر) می‌باشد [۱۸، ۲۵]. در این مطالعه برای تهیه عصاره کاسنی از روش پرکولاسیون استفاده شد و برای این کار به مقدار کافی گیاه کاسنی تهیه و پس از تمیز و خشک کردن، آسیاب نموده تا به صورت پودر در آید و سپس مقدار ۱۰۰ گرم از پودر بدست آمده را به مدت ۷۲ ساعت با ۱۰۰۰ میلی لیتر اتانول ۵۰ درصد در دستگاه پرکولاتور ریخته تا به خوبی مورد خیس خوردن قرار گیرد، سپس شیر پرکولاتور باز گردید تا مایع قطره قطره به ظرف پایین وارد گردد، از طرفی در بالای پرکولاتور یک صفحه قرار داده شد و روی آن چند وزنه قرار گرفت. لازم به ذکر است که به طور مداوم حلال (الکل) را به کمک پیپت به بالای ظرف اضافه کرده تا سطح مایع پایین نیاید و حالت

ثابت داشته و پودر گیاه خشک نگردد. بعد از این مرحله مایع بدست آمده در زیر پرکولاتور که حاوی حلال الکلی و ماده استخراجی تام بود، به کمک دستگاه روتاری، حلال اضافی از آن جدا شد، تا کاملاً غلیظ گردد. آنگاه به کمک دسیکاتور و پمپ خلاء عصاره بصورت پودر در آورده شد.

در این تحقیق نمونه‌ها به ۷ گروه ۸ تایی شامل گروه‌های کنترل (فاقد تیمار)، شاهد مبتلا به اختلال کبد چرب (تحت تیمار با حلال دارو) و ۵ دسته تجربی که پس از ابتلا به اختلال کبد چرب به گروه‌های تحت تیمار با حرکت بر روی نوار گردان به تنهایی و ۲ گروه دریافت کننده دوزهای ۲۰۰ mg/kg و ۱۰۰ عصاره هیدروالکلی گیاه کاسنی به تنهایی و ۲ گروه دریافت کننده عصاره هیدروالکلی گیاه کاسنی با دوزهای ۲۰۰ mg/kg و ۱۰۰ همراه با حرکت بر روی نوار گردان تقسیم شدند [۱]. در این بررسی تیمار با عصاره کاسنی برای مدت ۴ هفته و در هر هفته ۷ روز انجام گرفته و به صورت گاوژ تجویز شد. جهت حرکت بر روی نوار گردان از دستگاه نوار گردان ویژه جوندگان استفاده شد که ضمن آن حیوانات مورد آزمایش در دوره یک هفته‌ای آشنایی با نحوه فعالیت روی نوار گردان قرار گرفتند که شامل ۵ جلسه راه رفتن و دویدن با سرعت ۵ تا ۸ متر در دقیقه و شیب صفر درصد، به مدت ۵ تا ۱۰ دقیقه به صورت روزانه بود و سپس حیوانات به مدت چهار هفته برنامه تمرین را به مدت پنج روز در هر هفته و روزانه دو جلسه ۱۵ دقیقه‌ای که حداقل یک ساعت از هم فاصله داشت با سرعت ۱۵ متر در دقیقه و با شیب صفر درجه انجام دادند [۲۶]. سپس در پایان دوره آزمایش بعد از بیهوش نمودن موش‌ها به وسیله کتامین ابتدا جهت تهیه سرم برای اندازه‌گیری میزان سرمی آنزیم‌های AST، ALT و ALP، اقدام به خون‌گیری از قلب آنها گردید و سپس با جداسازی اندام کبد و پس از ثابت نمودن آن با فرمالین ۱۰ درصد با کمک دستگاه‌های تیشیوپروسور مدل

meditel TBS88 ساخت کشور آلمان و میکروتوم تمام اتوماتیک مدل Sakura ساخت کشور هلند اقدام به تهیه مقاطع بافتی به ضخامت ۵ میکرون گردید. مقاطع بافتی تهیه شده پس از رنگ‌آمیزی با هماتوکسیلین- ائوزین مورد ارزیابی قرار گرفتند و تعداد سلول‌های کوپفر و هیپاتوسیت در جایگاهی یکسان برای تمام نمونه‌ها و در سطحی معادل $5000 \mu m^2$ شمارش گردیدند. در این مطالعه از طریق روش‌های معمول آزمایشگاهی و با استفاده از کیت‌های ساخت شرکت آزمون میزان سرمی ترانس آمینازهای ALT, AST و ALP اندازه‌گیری گردید. در پایان پس از تأیید نرمال بودن توزیع داده‌ها از طریق آزمون کالموگروف- اسمیرنوف، نتایج به دست آمده با استفاده از نرم افزار SPSS-20 و با استفاده از آزمون‌های آماری ANOVA و دانکن مورد تجزیه و تحلیل قرار گرفتند و اختلاف داده‌ها در سطح $p < 0.05$ معنادار در نظر گرفته شد.

یافته‌ها

نتایج حاصل از آنالیز داده‌های این مطالعه نشان داد که رژیم غذایی پرچرب باعث افزایش معنادار میزان سرمی آنزیم‌های AST و ALT در سطح $p < 0.001$ نسبت به گروه کنترل می‌گردد.

همچنین نتایج این مطالعه نشان داد که حرکت بر روی نوار گردان در حیوانات تحت تیمار با رژیم غذایی پرچرب باعث کاهش معنادار میزان سرمی آنزیم‌های AST و ALT در سطح $p < 0.001$ نسبت به گروه شاهد و فاقد تفاوت معنادار با حیوانات گروه کنترل می‌باشد. به علاوه نتایج حاصل از آنالیز داده‌ها بیانگر کاهش معنادار در میزان سرمی آنزیم ALP در سطح $p < 0.001$ نسبت به حیوانات گروه‌های شاهد و کنترل می‌باشد.

همچنین نتایج این مطالعه نشان داد که عصاره هیدروالکلی کاسنی با دوزهای ۱۰۰ و ۲۰۰ mg/kg همراه با رژیم غذایی پرچرب به تنهایی و همراه با

حرکت بر روی نوار گردان باعث کاهش معنادار میزان سرمی آنزیم‌های ALT و AST در سطح $p < 0.01$ نسبت به گروه شاهد و فاقد تفاوت معنادار با حیوانات گروه کنترل می‌باشد. به علاوه نتایج حاصل از آنالیز داده‌ها نیز بیانگر کاهش معنادار در میزان سرمی آنزیم ALP در سطح $p < 0.001$ نسبت به حیوانات گروه‌های شاهد و کنترل می‌باشد (جدول ۱). به علاوه نتایج حاصل از مطالعات هیستوپاتولوژیک نشان‌دهنده عدم وجود آسیب پاتولوژیک در کبد حیوانات گروه کنترل می‌باشد و در این گروه هیپاتوسیت‌ها شکل طبیعی خود را حفظ کرده و هیچ‌گونه ارتشاح لنفوسیتی و تخریب بافتی مشاهده نگردید (شکل ۱). در حالی که در حیوانات تحت تیمار با رژیم غذایی پرچرب آسیب بافتی و هجوم لنفوسیتی در اطراف پورتال تریاد و تغییرات هیپروپیک در سیتوپلاسم اکثر سلول‌های هیپاتوسیتی مشاهده گردید (شکل ۲). همچنین در حیوانات تحت تیمار با رژیم غذایی پرچرب همراه با حرکت بر روی نوار گردان اگر چه آسیب بافتی کبد کاهش یافته است اما هجوم

لنفوسیتی در اطراف پورتال تریاد مشاهده گردید (شکل ۳). به علاوه فتومیکروگراف بافت کبد در حیوانات تحت تیمار با عصاره کاسنی با دوز 100 mg/kg همراه با رژیم غذایی پرچرب نشان‌دهنده تغییرات هیپروپیک سیتوپلاسم در اکثر سلول‌های هیپاتوسیتی می‌باشد (شکل ۴). همچنین فتومیکروگراف بافت کبد در حیوانات تحت تیمار با عصاره کاسنی با دوز 200 mg/kg همراه با رژیم غذایی پرچرب نشان‌دهنده شفافیت بیشتر سیتوپلاسم (تغییرات هیپروپیک) در اطراف فضای پورتال تریاد و کاهش تغییرات هیپروپیک و شفافیت سیتوپلاسم اطراف ورید مرکزی می‌باشد (شکل ۵). به علاوه تصاویر بافتی کبد در حیوانات تحت تیمار با عصاره کاسنی با دوزهای 100 mg/kg و 200 mg/kg همراه با رژیم غذایی پرچرب و حرکت بر روی نوار گردان نشان‌دهنده کاهش هجوم لنفوسیتی در اطراف پورتال تریاد و کاهش تغییرات هیپروپیک سلولی می‌باشد (اشکال ۶ و ۷).

جدول ۱. نتایج مربوط به میزان سرمی آنزیم‌های ALT, AST و ALP در حیوانات گروه‌های مختلف (میانگین \pm انحراف معیار)

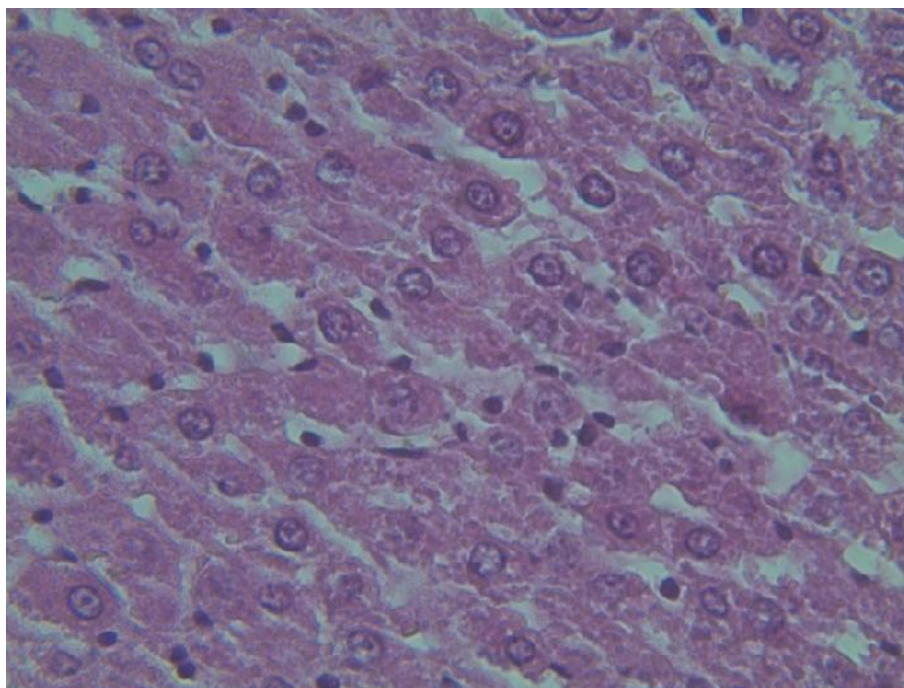
کالکین فسفاتاز (ALP) IU/L	آلانین آمینوترانسفراز (ALT) IU/L	آسپاراتات آمینوترانسفراز (AST) IU/L	گروه‌ها
$244/25 \pm 3/769$	$60/25 \pm 1/436$	$124/25 \pm 4/08$	کنترل (فاقد تیمار)
$899/75 \pm 14/418^{**}$	$124/50 \pm 3/053^*$	$173/25 \pm 4/05^*$	شاهد (تیمار با حلال دارو و رژیم غذایی پرچرب)
$464/87 \pm 11/891^{***}$	$62/25 \pm 2/209^\#$	$124/63 \pm 4/14^\#$	تجربی ۱ (تیمار با حرکت بر روی نوار گردان و رژیم غذایی پرچرب)
$588/87 \pm 51/379^{***}$	$70/75 \pm 2/119^\#$	$136/25 \pm 3/23^\#$	تجربی ۲ (تیمار با دوز 100 mg/kg عصاره کاسنی و رژیم غذایی پرچرب)
$383/87 \pm 12/152^{***}$	$59/25 \pm 1/436^\#$	$128/50 \pm 3/12^\#$	تجربی ۳ (تیمار با دوز 200 mg/kg عصاره کاسنی و رژیم غذایی پرچرب)
$360/37 \pm 14/454^{***}$	$56/37 \pm 5/516^\#$	$116/62 \pm 3/88^\#$	تجربی ۴ (تیمار با دوز 100 mg/kg عصاره کاسنی با حرکت بر روی نوار گردان و رژیم غذایی پرچرب)
$281/75 \pm 5/307^{***}$	$48/87 \pm 1/574^\#$	$104/25 \pm 3/82^\#$	تجربی ۵ (تیمار با دوز 200 mg/kg عصاره کاسنی با حرکت بر روی نوار گردان و رژیم غذایی پرچرب)

* نشان‌دهنده اختلاف معنادار در سطح $p < 0.01$ نسبت به گروه کنترل

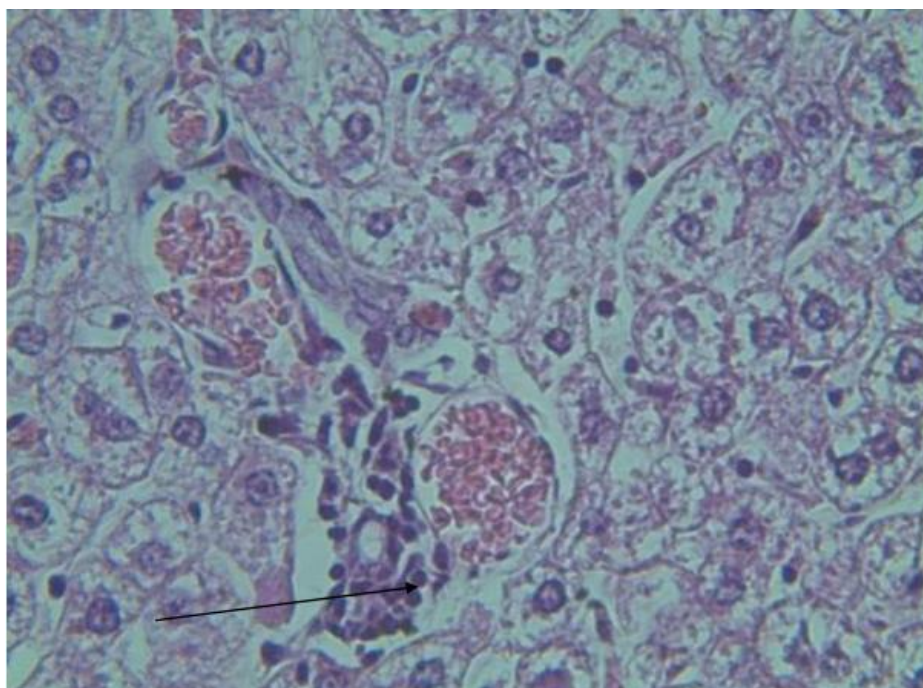
نشان‌دهنده اختلاف معنادار در سطح $p < 0.01$ نسبت به گروه شاهد

** نشان‌دهنده اختلاف معنادار در سطح $p < 0.001$ نسبت به گروه کنترل

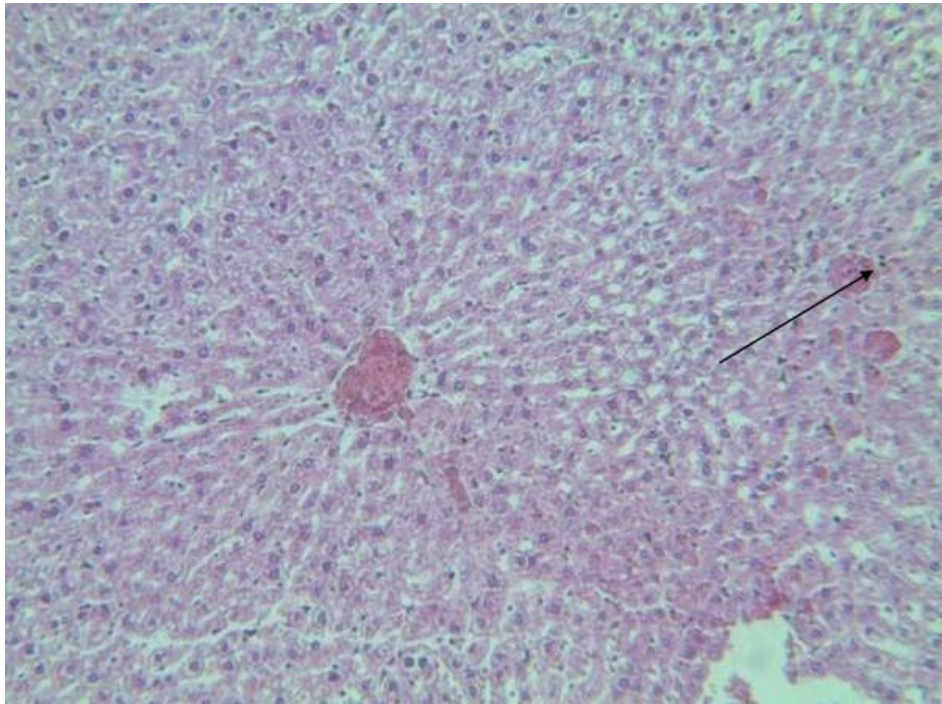نشان‌دهنده اختلاف معنادار در سطح $p < 0.001$ نسبت به گروه شاهد



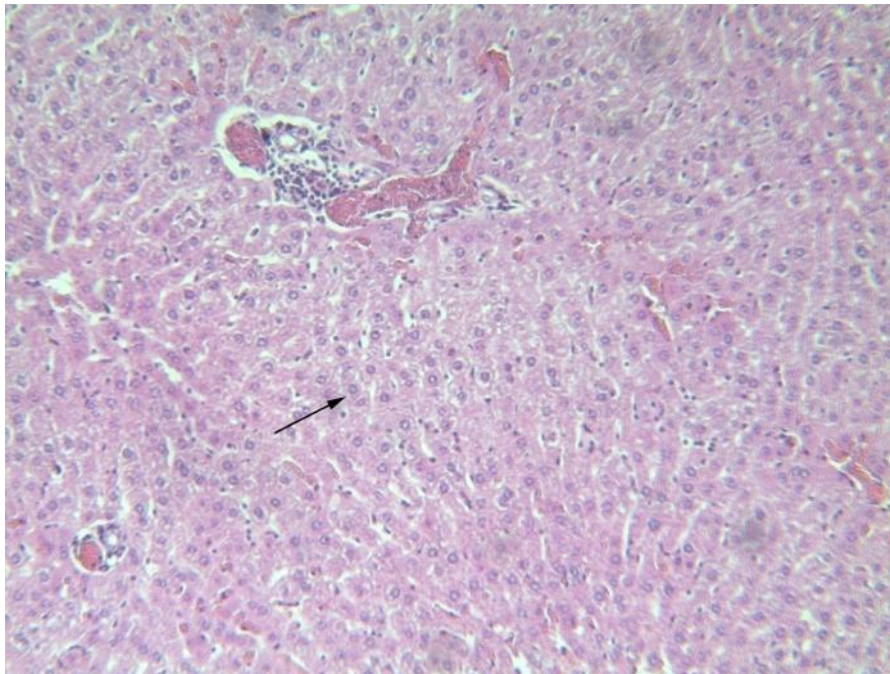
شکل ۱. فتومیکروگراف بافت کبد در گروه کنترل توسط رنگ آمیزی با همتوکسیلین و ائوزین و با درشت نمایی ۱۰۰ تصویر نشان‌دهنده آن است که هپاتوسیت‌ها شکل طبیعی خود را حفظ کرده و هیچ گونه ارتشاح لنفوسیتی و تخریب بافتی مشاهده نمی‌شود.



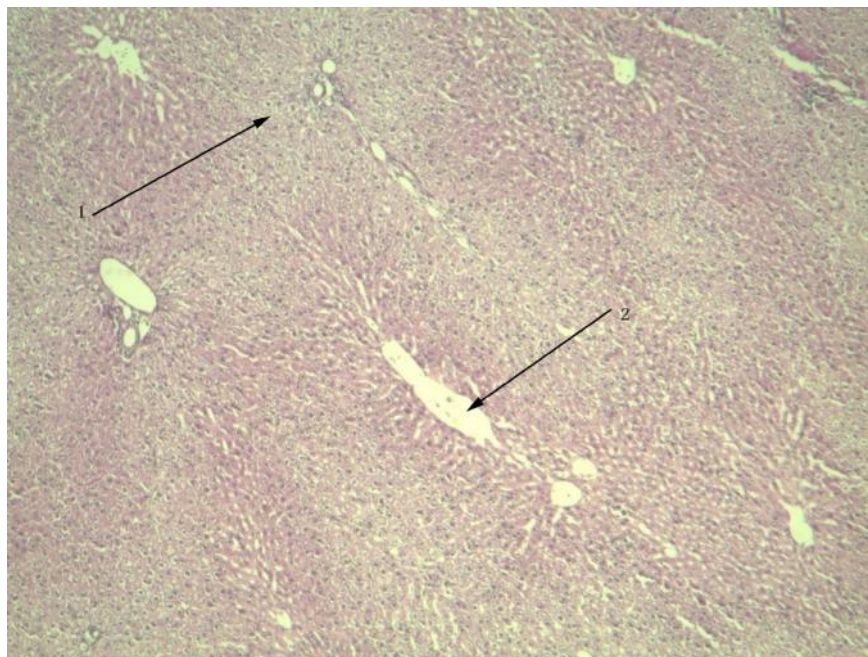
شکل ۲. فتومیکروگراف بافت کبد در گروه شاهد توسط رنگ آمیزی با همتوکسیلین و ائوزین و با درشت نمایی ۱۰۰ تصویر نشان‌دهنده آن است که آسیب بافتی و هجوم لنفوسیتی در اطراف پورتال تریاد و تغییرات هیدروپیک در سیتوپلاسم اکثر سلول‌های هپاتوسیتی مشاهده می‌شود.



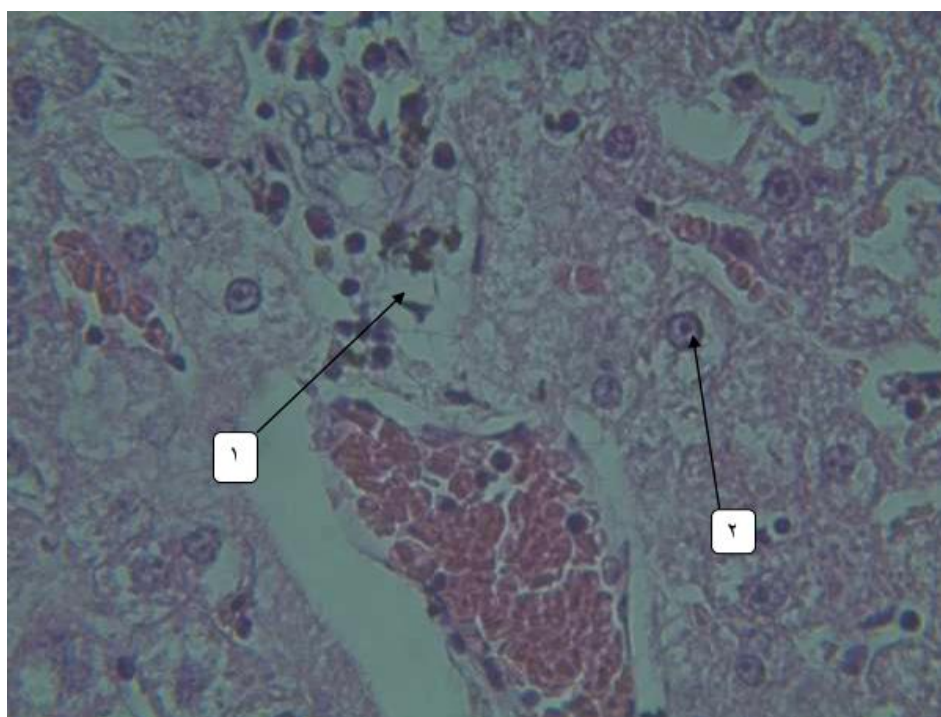
شکل ۳. فتومیکروگراف بافت کبد در حیوانات تحت تیمار با رژیم غذایی پرچرب و حرکت بر روی نوار گردان توسط رنگ آمیزی با هماتوکسیلین و اتوزین و با درشت نمایی ۱۰۰ تصویر نشان دهنده هجوم لنفوسیتی در اطراف پورتال تریاد (فلش) می باشد.



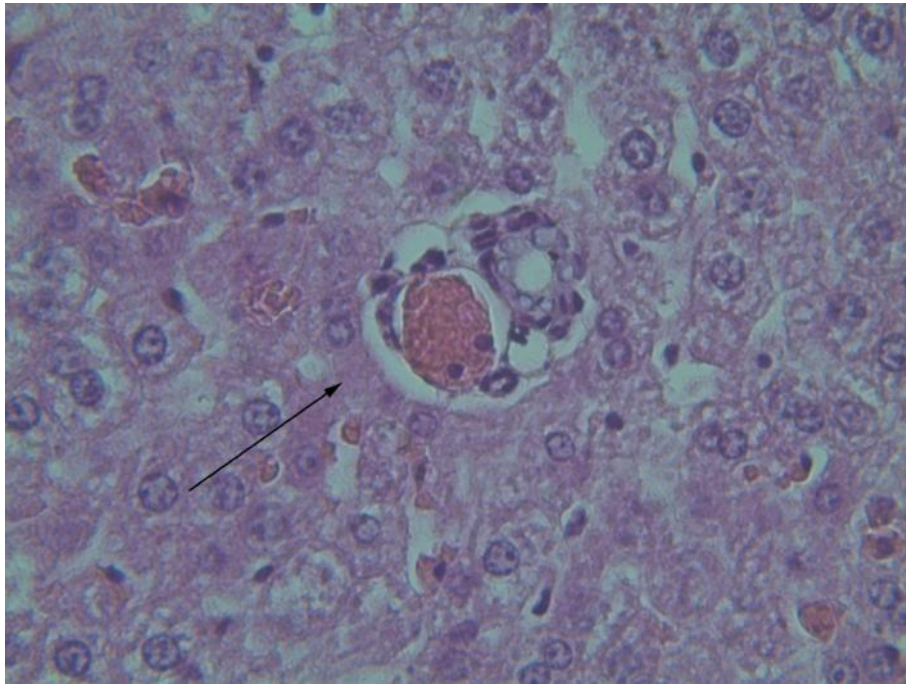
شکل ۴. فتومیکروگراف بافت کبد در حیوانات تحت تیمار با رژیم غذایی پرچرب همراه با عصاره کاسنی با دوز ۱۰۰ توسط رنگ آمیزی با هماتوکسیلین و اتوزین و با درشت نمایی ۱۰۰ تصویر نشان دهنده تغییرات هیدروپیک سیتوپلاسم اکثر سلول های هپاتوسیتی (فلش) می باشد.



شکل ۵. فتومیکروگراف بافت کبد در حیوانات تحت تیمار با رژیم غذایی پرچرب همراه با عصاره کاسنی با دوز ۲۰۰ توسط رنگ آمیزی با هماتوکسیلین و ائوزین و با درشت نمایی ۱۰۰ تصویر نشان دهنده شفافیت بیشتر سیتوپلاسم (تغییرات هیدروپیک) در فضای اطراف پورتال تریاد (فلش ۱) و کاهش تغییرات هیدروپیک و شفافیت سیتوپلاسم در اطراف ورید مرکزی (فلش ۲) می باشد.



شکل ۶. فتومیکروگراف بافت کبد در حیوانات تحت تیمار با رژیم غذایی پرچرب همراه با عصاره کاسنی با دوز ۱۰۰mg/kg و حرکت بر روی نوار گردان توسط رنگ آمیزی با هماتوکسیلین و ائوزین و با درشت نمایی ۱۰۰ تصویر نشان دهنده کاهش هجوم لنفوسیتی در اطراف پورتال تریاد (فلش ۱) و همچنین کاهش چشمگیر تغییرات هیدروپیک سلولی (فلش ۲) می باشد.



شکل ۷. فتومیکروگراف بافت کبد در حیوانات تحت تیمار با رژیم غذایی پرچرب همراه با عصاره کاسنی با دوز 200 mg/kg و حرکت بر روی نوار گردان توسط رنگ آمیزی با هماتوکسیلین و ائوزین و با درشت نمایی ۱۰۰ تصویر نشان دهنده کاهش چشمگیر تغییرات هیدروپیک سیتوپلاسم در اکثر سلول‌های هپاتوسیتی (فلش) می‌باشد.

بحث

نتایج این بررسی نشان داد که رژیم غذایی پر چرب باعث افزایش میزان سرمی آنزیم‌های ALT، AST و ALP و آسیب به ساختار بافتی کبد می‌شود در حالی که تیمار با حرکت بر روی نوار گردان و عصاره هیدروالکلی کاسنی به تنهایی و همراه با یکدیگر باعث کاهش میزان سرمی آنزیم‌های ALT، AST و ALP و بهبود ساختار بافتی کبد می‌شود. هم‌سو با نتایج مطالعه حاضر در یک بررسی دیگر نشان داده شد که بیماری‌های کبدی، مهمترین عامل افزایش میزان سرمی ترانس آمینازها در سرم می‌باشند [۲۷]. هم‌سو با نتایج این مطالعه داده‌های یک بررسی دیگر نشان داد که تمرین هوازی ورزشی منظم می‌تواند روش درمانی مناسبی برای کنترل و مراقبت از بیماران کبد چرب باشد [۲۸]. به علاوه کاهش میزان چربی در پی کاهش وزن منعکس کننده ذخایر چربی کبد به عنوان منبع انرژی و شرایط کتوز ایجاد شده است و بدین ترتیب در بهبود عملکرد کبد مؤثر است [۲۹]. فعالیت

ورزشی منظم باعث افزایش میزان مصرف انرژی روزانه، بهبود و افزایش اکسیداسیون چربی‌ها در عضلات اسکلتی و میتوکندری هپاتوسیت‌ها، سوخت و ساز بیشتر ذخایر چربی ناحیه احشایی شده و در نهایت با توزیع مجدد ذخایر چربی در بدن نیز باعث کاهش چاقی احشایی و تشدید پاسخ‌دهی به انسولین در بافت چربی می‌شود که نتیجه آن کاهش آزادسازی اسیدهای چرب آزاد به داخل کبد، کاهش رسوب چربی در کبد و نیز افزایش اکسیداسیون چربی در کبد است [۳۰]. فعالیت ورزشی می‌تواند اکسیداسیون لیپیدها را تحریک و سنتز لیپیدها را درون کبد مهار نماید بنابراین هر دو نوع تمرین مقاومتی و تمرین تناوبی شدید راهبردهای تمرینی مناسبی برای کاهش غلظت پلاسمایی ALT، نیم رخ لیپیدی، مقاومت به انسولین و محتوای چربی کبد هستند [۳۱]. همچنین نشان داده شده است که ورزش باعث کاهش شدید تری‌گلیسیریدهای موجود در سلول‌های کبدی بیماران مبتلا به اختلال کبد چرب می‌شود [۳۲]. به‌علاوه

بر اساس نتایج حاصل از یک مطالعه مشخص شده است که فعالیت بدنی باعث کاهش چربی‌های درون سلول‌های کبدی در بیماران مبتلا به بیماری کبد چرب غیرالکلی می‌شود [۳۳]. بنابراین در پژوهش حاضر نیز فعالیت بدنی در ضمن حرکت بر روی نوار گردان از طریق افزایش مصرف انرژی و سوختن چربی‌ها و کاهش وزن باعث کاهش میزان سرمی آنزیم‌های ALT، AST و ALP و بهبود ساختار بافتی کبد شده است. فنیل پروپانوئیدها یا ترکیبات فنولی، دسته‌ای از ترکیبات شیمیایی گیاهی هستند که اثرات درمانی و حفاظتی بسیاری از جمله فعالیت آنتی‌اکسیدانی به آنها نسبت داده شده است و در درمان و حفاظت از سلول‌های کبدی در برابر آسیب‌های اکسیداتیو نیز مورد توجه می‌باشند و گیاه کاسنی نیز با داشتن ترکیبات فنولی دارای خاصیت آنتی‌اکسیدانی شناخته شده است [۱۳، ۳۴]. لذا در پژوهش حاضر نیز تاثیر عصاره گیاه کاسنی در کاهش سرمی آنزیم‌های کبدی و بهبود ساختار بافتی کبد را احتمالاً می‌توان به ویژگی‌های آنتی‌اکسیدانی آن نسبت داد. در یک مطالعه نشان داده شد عصاره ریشه کاسنی در موش‌های مبتلا به بیماری‌های کبدی، باعث کاهش میزان آنزیم‌های کبدی ALT و AST می‌شود [۳۵]. هم‌سو با نتایج مطالعه حاضر در یک بررسی دیگر نیز تأثیرات محافظتی کاسنی بر سلول‌های کبدی و سطح سرمی آنزیم‌های کبدی در موش‌های مبتلا به آسیب کبدی مورد بررسی قرار گرفت و نشان داده شد در اثر مصرف عصاره کاسنی، سطح سرمی در گردش آنزیم‌های ALT و AST کاهش می‌یابد [۱۳]. که بر اساس نظر این محققان گیاه کاسنی به عنوان یک ماده طبیعی دارای تأثیرات آنتی‌اکسیدانی بوده و به دلیل اثرات ضد اکسیدانی باعث استحکام و پایداری غشای سلول‌های کبدی و ممانعت از آسیب به آنها شده است. همچنین برخی مطالعات اثر ترکیبات آنتی‌اکسیدانی مانند ویتامین C و E را در بهبود عوارض ناشی از کلستاز گزارش کرده‌اند [۳۶]. به علاوه

عصاره برگ کاسنی نیز حاوی مقادیر زیادی از آنتوسیانین‌ها، ویتامین‌های A و C است که سبب محدود نمودن التهاب می‌گردند [۳۷، ۹]. بنابراین در پژوهش حاضر کاهش میزان ترانس آمینازهای کبدی و بهبود ساختار بافتی کبد را می‌توان به تاثیر عصاره کاسنی به استحکام غشاء سلول‌های کبدی و همچنین به اثراتی که عصاره کاسنی بر روی شاخص‌های التهابی و آسیبی کبد گذاشته است نسبت داد. از طرفی بر اساس نتایج حاصل از یک مطالعه نشان داده شده است که عصاره هیدروالکلی کاسنی از طریق افزایش فعالیت عوامل آنتی‌اکسیدان مانند سوپراکسید دیسموتاز و گلوکاتیون کبدی سبب حفاظت از کبد در برابر فیروز ناشی از تتراکلرید کربن و کاهش سطح سرمی آنزیم‌های ALT و AST می‌شود [۳۸]. در مطالعه ای دیگر نیز مشخص گردید که ۸ هفته مصرف عصاره کاسنی در موش‌های صحرایی نر مبتلا به بیماری کبدی باعث کاهش میزان سرمی آنزیم‌های ALT و AST می‌شود [۳۹]. به علاوه تأثیرات مثبت کاسنی در بهبود ساختار بافتی و میزان سرمی ترانس آمینازهای کبدی در مطالعه حاضر، ممکن است به دلیل ترکیبات پلی فنولی موجود در این گیاه باشد که به عنوان دهنده الکترون عمل کرده و باعث بروز اثرات آنتی‌اکسیدانی و آنتی‌پراکسیدانی می‌شود [۱۳]. با توجه به آن که گیاه کاسنی حاوی کوئرستین می‌باشد [۱۱] و با عنایت به آن که اثرات آنتی‌اکسیدانی، ضد التهابی، هیپولیپیدمیک، افزایش حساسیت به انسولین و ضد فیروزی کوئرستین در مطالعات سلولی و حیوانی اثبات شده است و استفاده از آن سبب پیشگیری و بهبود کبد چرب غیرالکلی می‌گردد [۴۰]. بنابراین در مطالعه حاضر کاهش میزان ترانس آمینازهای کبدی و بهبود ساختار بافتی کبد در حیوانات تحت تیمار با عصاره کاسنی را می‌توان به نقش کوئرستین موجود در عصاره نسبت داد. رژیم‌های غذایی پرچرب احتمالاً از طریق ایجاد استرس اکسیداتیو باعث ایجاد آسیب‌های بافتی در کبد می‌شوند و عصاره دارچین

مدت ۴ هفته باعث کاهش میزان سرمی آنزیم‌های کبدی ALT، AST و ALP و بهبود ساختار بافتی کبد در موش‌های مبتلا به بیماری کبد چرب غیرالکلی می‌شود. همچنین مصرف همزمان عصاره هیدروالکلی کاسنی به همراه حرکت بر روی نوار گردان در طی ۴ هفته می‌تواند تأثیر مضاعفی بر کاهش سطوح سرمی این شاخص‌ها و بهبود بیشتر آسیب‌های بافتی کبد ناشی از رژیم غذایی پرچرب نسبت به تیمار جداگانه آنها داشته باشد.

تشکر و قدردانی

این مقاله حاصل پایان نامه دوره کارشناسی ارشد فیزیولوژی جانوری فاطمه سفیدکردار دانشجوی دانشگاه آزاد اسلامی واحد شیراز می‌باشد. بدین وسیله نویسندگان این مقاله بر خود لازم می‌دانند تا از حوزه معاونت محترم پژوهشی دانشگاه آزاد اسلامی واحد شیراز که امکانات انجام این مطالعه را فراهم نمودند تقدیر و تشکر نمایند.

نیز احتمالاً با داشتن خواص آنتی‌اکسیدانی قوی مانع اثرات مخرب رژیم غذایی پرچرب بر ساختار بافتی کبد می‌گردد [۶]. بنابراین با توجه به آن که عصاره کاسنی نیز همانند دارچین حاوی ترکیبات آنتی‌اکسیدان قوی می‌باشد، احتمالاً با ممانعت از اثرات مخرب رژیم غذایی پرچرب بر ساختار بافتی کبد باعث بهبود کبد در حیوانات تحت تیمار با رژیم غذایی پرچرب شده است.

محدودیت‌های پژوهش

از محدودیت‌های این مطالعه می‌توان به نبود امکانات سونوگرافی از کبد موش‌های صحرایی که وضعیت این اندام را در طول دوره تجویز امولسیون پرچرب مورد بررسی قرار دهد، اشاره کرد.

نتیجه گیری

نتایج حاصل از این پژوهش نشان داد که رژیم غذایی پرچرب باعث آسیب به ساختار بافتی کبد و افزایش سرمی ترانس آمینازهای ALT، AST و ALP می‌گردد، در حالی که حرکت بر روی نوار گردان و تیمار با عصاره هیدروالکلی کاسنی به تنهایی و به

References

- 1- Moloudi MR, Hassanzadeh K, Rouhani S, Zandi F, Ahmadi A, Khalwatian P, et al. Effect of chloroformic extract of Cichorium intybus on liver function tests and serum level of TNF- in obstructive cholestasis in rat. *Sci J Kurdistan Univ Med Sci*.2014 **winter**;19(4):10-19. [Full text in Persian]
- 2- Younesian A, Moradi H, Razavianzade N, Zahedi E. Prevalence of fatty liver using ultrasound in male high-school pupils without history of liver disease and its relationship with liver enzymes, body mass index and waist - hip ratio. *RJMS*. 2015 Jun; 22 (132):79-86. [Full text in Persian]
- 3- Fabbrini E, Sullivan S, Klein S. Obesity and nonalcoholic fatty liver disease: biochemical, metabolic, and clinical implications. *Hepatology*.2010 Feb; 51(2): 679–689.
- 4- Zarei A, Changizi Ashtiyani S, Taheri S. The effects of hydroalcoholic extract of Portulaca Oleracea on the serum concentration of Hepatic enzymes in Rats. *Iran South Med J*. 2014 Nov; 17 (5):889-899. [Full text in Persian]
- 5- Ashrafy E, Hosseini E. Protective effects of Cinnamon hydro-alcoholic extract on liver lesions induced non-alcoholic fatty liver disease and sodium nitrite poisoning in adult male rats. *J Shahrekord Univ Med Sci*. 2018 Feb; 19 (6):13-23. [Full text in Persian]
- 6- Moradi Kohnaki Z, Asadollahi K, Abangah G, Sayehmiri K. Risk factors of nonalcoholic fatty liver disease: a case-control study. *Tehran Univ Med J*. 2016 Nov; 74 (9):645-656. [Full text in Persian]
- 7- Pushparaj PN, Low HK, Manikandan J, Tan BK, Tan CH. Anti-diabetic effects of Cichorium intybus in streptozotocin-induced diabetic rats. *J Ethnopharmacol*. 2007 May 4;111(2):430-4.
- 8- Barani F, Afzalpour ME, Ilbiegi S, Kazemi T, Mohammadi Fard M. The effect of resistance and combined exercise on serum levels of liver enzymes and fitness indicators in women with

- nonalcoholic fatty liver disease. J Birjand Univ Med Sci. 2014 Aug; 21 (2):188-202. [Full text in Persian]
- 9- Mulabagal V, Wang H, Ngouajio M, Nair MG. Characterization and quantification of health beneficial anthocyanins in leaf chicory (*Cichorium intybus*) varieties. Eur Food Res Technol. 2009 Nov;230(1): 47–53.
- 10- Finke B, Stahl B, Pritschet M, Facius D, Wolfgang J, Boehm G. Preparative continuous annular chromatography (P-CAC) enables the large-scale fractionation of fructans. J Agric Food Chem. 2002 Aug 14;50(17):4743-8.
- 11- Shad MA, Nawaz H, Rehman T, Ikram N. Determination of some biochemicals, phytochemicals and antioxidant properties of different parts of *Cichorium intybus* L: a comparative study. J Anim Plant Sci. 2013 Jan; 23(4):1060–66.
- 12- Nayeem Unnisa A. Alloxan diabetes-induced oxidative stress and impairment of oxidative defense system in rat brain: neuroprotective effects of *cichorium intybus*. Int J Diabetes Metab. 2009 Dec; 17(3):105-09.
- 13- Lavelli V. Antioxidant activity of minimally processed red chicory (*Cichorium intybus* L.) evaluated in xanthine oxidase-, myeloperoxidase-, and diaphorase-catalyzed reactions. J Agric Food Chem. 2008 Aug;56(16):7194-200.
- 14- Ahmed B, Khan S, Masood MH, Siddique AH. Anti-hepatotoxic activity of cichotyboside, a sesquiterpene glycoside from the seeds of *Cichorium intybus*. J Asian Nat Prod Res. 2008 Mar-Apr;10(3-4):223-31.
- 15- Sadeghi H, Reza NM, Izadpanah G, Sohailla S. Hepatoprotective effect of *Cichorium intybus* on CCl₄-induced liver damage in rats. Afr J Biochem Res. 2008 Jun;2(6):141-4.
- 16- Hassan HA, Yousef MI. Ameliorating effect of chicory (*Cichorium intybus* L.)- supplemented diet against nitrosamine precursors-induced liver injury and oxidative stress in male rats. Food Chem Toxicol. 2010 Aug; 48(8-9):2163-9.
- 17- Smart NA, King N, McFarlane JR, Graham PL, Dieberg G. Effect of exercise training on liver function in adults who are over weight or exhibit fatty liver disease: a systematic review and meta-analysis. Br J Sports Med. 2016 Jun;1:1-11
- 18- Zou Y, Li J, Lu C, Wang J, Ge J, Huang Y, et al. High-fat emulsion-induced rat model of nonalcoholic steatohepatitis. Life Sci. 2006 Aug;79(11):1100-7.
- 19- Nseir W, Hellou E, Assy N. Role of diet and lifestyle changes in nonalcoholic fatty liver disease. World J Gastroenterol. 2014 Jul; 20(28): 9338–44.
- 20- Hallsworth K, Thoma C, Moore S, Ploetz T, Anstee QM, Taylor R, et al. Non-alcoholic fatty liver disease is associated with higher levels of objectively measured sedentary behaviour and lower levels of physical activity than matched healthy controls. Frontline Gastroenterol. 2015 Jan; 6(1): 44–51.
- 21- Zelber-Sagi S, Ratzu V, Oren R. Nutrition and physical activity in NAFLD: an overview of the epidemiological evidence. World J Gastroenterol. 2011 Aug ;17(29):3377-89.
- 22- Koochpayehzadeh J, Etemad K, Abbasi M, Meysamie A, Sheikhabaei S, Asgari F, et al. Gender-specific changes in physical activity pattern in Iran: national surveillance of risk factors of non-communicable diseases (2007-2011). Int J Public Health. 2014 Apr ; 59(2):231-41.
- 23- Moghimi-Dehkordi B, Safaee A, Vahedi M, Pourhoseingholi M A, Pourhoseingholi A, Zali M R. The Prevalence of Obesity and its Associated Demographic Factors in Tehran, Iran. J Health Dev. 2012 Apr; 1 (1):22-30. [Full text in Persian]
- 24- Bagheri Lankarani K, Ghaffarpasand F, Mahmoodi M, Lotfi M, Zamiri N, Heydari ST, et al. Non Alcoholic Fatty Liver Disease in Southern Iran: A Population Based Study. Hepat Mon. 2013 May; 13(5): e9248.
- 25- Machado MV, Michelotti GA, Xie G, Almeida Pereira T, Boursier J, Bohnic B, et al. Mouse Models of Diet-Induced Nonalcoholic Steatohepatitis Reproduce the Heterogeneity of the Human Disease. PLoS One. 2015 May;10(5):e0127991.
- 26- Landers MR, Kinney JW, van Breukelen F. Forced exercise before or after induction of 6-OHDA-mediated nigrostriatal insult does not mitigate behavioral asymmetry in a hemiparkinsonian rat model. Brain Res. 2014 Jan ;1543:263-70.

- 27- Davoodi M, Moosavi H, Nikbakht M. The effect of eight weeks selected aerobic exercise on liver parenchyma and liver enzymes (AST, ALT) of fat liver patients. *J Shahrekord Univ Med Sci.* 2012Apr,May; 14 (1):84-90. [Full text in Persian]
- 28- Hallsworth K, Fattakhova G, Hollingsworth KG, Thoma C, Moore S, Taylor R. Resistance exercise reduces liver fat and its mediators in non-alcoholic fatty liver disease independent of weight loss. *Gut.* 2011 Sep; 60(9): 1278-83.
- 29- Bahmanabadi Z, Ebrahimi-Mamaghani M, Arefhosseini SR. Comparison of low-calorie diet with and without sibutramine on body weight and liver function of patients with non-alcoholic fatty liver disease. *Armaghane-Danesh.* 2011 Jun.;16(2):101-110. [Full text in Persian]
- 30- Kaki A, Galedari M. The Effect of 12 Weeks high Intensity Interval Training and Resistance Training on Liver Fat, Liver Enzymes and Insulin Resistance in Men with Nonalcoholic Fatty Liver. *Jundishapur Sci Med J.* 2017 Nov; 16(5):493-505. [Full text in Persian]
- 31- Nelson ME, Rejeski WJ, Blair SN, Duncan PW, Judge JO. Physical activity and public health in older adults: recommendation from the American College of Sports Medicine and the American Heart Association. *Med Sci Sports Exerc.* 2007 Aug; 39(8):1435-45.
- 32- Golabi P, Locklear CT, Austin P, Afdhal S, Byrns M, Gerber L, et al. Effectiveness of exercise in hepatic fat mobilization in non-alcoholic fatty liver disease: Systematic review. *World J Gastroenterol.* 2016 Jul; 22(27): 6318–27.
- 33- Orzi LA, Gariani K, Oldani G¹, Delaune V, Morel P, Toso C. Exercise-based Interventions for Nonalcoholic Fatty Liver Disease: A Meta-analysis and Meta-regression. *Clin Gastroenterol Hepatol.* 2016 Oct;14(10):1398-411.
- 34- Heimler D, Isolani L, Vignolini P, Romani A. Polyphenol content and antiradical activity of *Cichorium intybus* L. from biodynamic and conventional farming. *Food Chemistry.* 2009 Jun; 114(3):765-70.
- 35- Upur H, Amat N, Blažekovi B, Talip A. Protective effect of *Cichorium glandulosum* root extract on carbon tetrachloride-induced and galactosamine-induced hepatotoxicity in mice. *Food Chem Toxicol.* 2009 Aug; 47(8):2022-30.
- 36- Soylu AR, Aydogdu N, Basaran UN, Altaner S, Tarcin O, Gedik N, et al. Antioxidants vitamin E and C attenuate hepatic fibrosis in biliary-obstructed rats. *World J Gastroenterol.* 2006 Nov;12(42): 6835-41.
- 37- Nayeem unnisa M, Kumuda R. Cardioprotective effects of *Cichorium intybus* in ageing myocardium of albino rats. *Curr Sci.* 2003 Apr; 84(7): 941-43.
- 38- Li GY, Gao HY, Huang J, Lu J, Gu JK, Wang JH. Hepatoprotective effect of *Cichorium intybus* L, a traditional Uighur medicine, against carbon tetrachloride-induced hepatic fibrosis in rats. *World J Gastroenterol.* 2014 Apr ;20(16):4753-60.
- 39- Faramarzi M. The effect of rhythmic aerobics exercise training on rest visfatin levels and some metabolic risk factors in overweight women. *J Sport Biosci.* 2012 Autumn;4(11):23-38. [Full Text in Persian].
- 40- Emamat M H, Mirmiran P, Hekmatdoost A. Quercetin flavonoid and non-alcoholic fatty liver disease. *yafte.* 2016 spring; 18 (1):90-100. [Full text in Persian]