

## تاثیر عصاره متانولی سویا بر تغییرات بافتی قلب در موش‌های صحرایی اواریکتومی شده

محمد رضا نصیرزاده\*، علیرضا نورآذر<sup>۱</sup>، میر هادی خیاط نوری<sup>۱</sup>، لیلا روشنگر<sup>۲</sup>

<sup>۱</sup> گروه علوم پایه، واحد تبریز، دانشگاه آزاد اسلامی، تبریز، ایران <sup>۲</sup> گروه بافت شناسی، دانشکده پزشکی، دانشگاه علوم پزشکی تبریز، تبریز، ایران  
\* نویسنده مسئول. تلفن: ۰۴۱۱۶۳۷۲۲۷۴ فاکس: ۰۴۱۱۶۳۷۲۲۷۴ آدرس پست الکترونیک: mr.nasirzadeh@iaut.ac.ir

### چکیده:

**زمینه و هدف:** با حذف هورمون استروژن در زنان یائسه اثرات محافظتی آن بر روی بافت قلب کاهش می‌یابد. سکنه در زنان در طول سالهای بعد از یائسگی رخ می‌دهد. استفاده از هورمون درمانی برای جلوگیری از عوارض دوران یائسگی باید با احتیاط صورت پذیرد و هنوز نسبت خطر به فایده این شیوه درمانی قابل بحث است. سویا به عنوان منبع جنیستئین می‌تواند اثرات محافظت قلبی داشته باشد. اما اثرات عصاره تام سویا بر روی میزان التهاب و آسیب میوسیتی کمتر مورد توجه قرار گرفته است. لذا در مطالعه حاضر تاثیر عصاره متانولی سویا بر تغییرات بافت قلب بررسی شده است.

**روش کار:** در این مطالعه ۴۰ سر موش صحرایی ماده در ۴ گروه ۱۰ تایی شامل: گروه کنترل: حیوانات سالم دست نخورده، گروه شام: جراحی شکم بدون برداشت تخمدان، گروه اواریکتومی شده بدون دریافت عصاره سویا و گروه درمان: اواریکتومی همراه با دریافت عصاره سویا بطور تصادفی انتخاب شدند. گروه درمان روزانه ۶۰ mg/kg عصاره سویا از طریق آب آشامیدنی و بمدت چهار هفته دریافت کرد. در پایان دوره درمان بافت قلب حیوانات مورد مطالعه پس از قالب گیری در پارافین و تهیه مقاطع بافتی به شیوه هماتوکسیلین-ائوزین رنگ آمیزی و از نظر تغییرات بافتی مورد ارزیابی قرار گرفت. داده‌ها با روش آماری ویلکاکسون مورد تجزیه و تحلیل قرار گرفت و  $p < 0.05$  به عنوان سطح معنی داری در نظر گرفته شد.

**یافته‌ها:** نتایج نشان داد که در گروه اواریکتومی شده میزان التهاب و آسیب میوسیتی بطور معنی داری در بافت قلب در مقایسه با گروه کنترل افزایش می‌یابد ( $p < 0.05$ ) و تجویز عصاره سویا در گروه درمان میزان تغییرات بافتی را بطور معنی داری کاهش می‌دهد ( $p < 0.05$ ).

**نتیجه گیری:** این مطالعه نشان داد که مصرف خوراکی عصاره سویا در موش‌های صحرایی اواریکتومی شده می‌تواند تاثیر مثبتی بر کاهش التهاب و آسیب میوسیتی داشته باشد.

**کلمات کلیدی:** عصاره متانولی سویا؛ اواریکتومی؛ تغییرات بافت قلب

دریافت: ۸۹/۹/۱۳ پذیرش: ۹۰/۹/۱۴

### مقدمه

غذایی انسان‌ها در گروه فلاونوئیدها و شامل ایزوفلاون‌ها بویژه جنیستئین و دایدزئین می‌باشند [۱]. با حذف استروژن در دوران یائسگی اثرات محافظتی استروژن بر روی سیستم قلبی-عروقی کاهش می‌یابد، در زنان در مقایسه با مردان سکنه در

دانه سویا و مکمل‌های تهیه شده از آن یک منبع غنی از فیتواستروژن‌ها می‌باشد. فیتواستروژن‌ها در دو گروه اصلی قرار دارند فلاونوئیدها و غیر فلاونوئیدها. فیتواستروژن‌های موجود در مواد

لطفاً به این مقاله به شکل زیر ارجاع دهید:

Nasirzadeh MR, Khayat Nouri MH, Nourazar AR, Roshangar L. The Effect of Methanolic Soy Extract on Heart Tissue Changes in Ovariectomized Rats. J Ardabil Univ Med Sci. 2012; 12(1): 97-105. (Full Text in Persian)

همچنین مطالعات دیگری نیز نشان می‌دهند که جهت استفاده از ایزوفلاون‌های سویا بعنوان جایگزین استروژن درمانی اطلاعات کافی در دسترس نمی‌باشد و برای شناسایی اثرات ترکیبات مختلف سویا و مکانیسم اثر آنها بویژه موقعی که به صورت خوراکی مصرف می‌شوند نیاز به مطالعات بیشتری است [۱۱،۱۰].

لذا با توجه به اینکه اکثر مطالعات صورت گرفته اثرات ترکیبات مختلف موجود در سویا را به تنهایی بر روی سیستم قلبی-عروقی بررسی نموده اند، در حالیکه افراد در رژیم غذایی سویا را بعنوان منبع فیتواستروژن‌ها مصرف می‌کنند نه تک تک اجزای آن، لذا تصمیم گرفته شد در این مطالعه اثرات عصاره سویا بر روی التهاب و آسیب میوسیتی در موش صحرایی اواریکتومی شده مورد بررسی قرار گیرد.

### روش کار

در این مطالعه تعداد ۴۰ سر موش صحرایی ماده نژاد ویستار با وزن  $30 \pm 250$  گرم از مرکز پرورش حیوانات آزمایشگاهی دانشکده دامپزشکی دانشگاه آزاد اسلامی تبریز تهیه و بصورت تصادفی به ۴ گروه (به تعداد هر گروه ۱۰ سر) تقسیم شدند رت‌های هر ۴ گروه در شرایط یکسان با دسترسی آزاد به آب و غذا و در دمای  $22 \pm 2$  درجه سانتی‌گراد و چرخه نوری ۱۲-۱۲ ساعت روشنایی- تاریکی و بصورت ۵ حیوان در هر قفس نگهداری می‌شدند. گروه‌های مورد مطالعه شامل:

۱) گروه کنترل: موش‌های صحرایی سالم دست نخورده، ۲) گروه شم: در هر دو تهیگاه حیوان یک برش جراحی ایجاد و پس از دستکاری تخمدان، مجدداً برش بسته شد، ۳) گروه اواریکتومی: مورد جراحی در هر دو تهیگاه قرار گرفته و هر دو تخمدان خارج شدند، ۴) گروه درمان: مانند گروه سه اواریکتومی شدند [۱۲].

سنین پیری رخ می‌دهد زیرا در دوران قبل از یائسگی غلظت‌های بالای استروژن اثرات محافظتی داشته‌اند [۲].

مانوز-کاستاندا<sup>۱</sup> و همکاران نشان دادند که حذف هورمون استروژن به شیوه اواریکتومی یا در اثر یائسگی با افزایش شاخص های استرس اکسیداتیو و مرگ سلولی در بافت قلب باعث القاء اختلالات قلبی-عروقی می‌شود [۳]. سکنه سومین عامل مرگ و میر در زنان و عامل اصلی ناتوانی آنهاست بنابراین در دوران یائسگی برای مقابله با سکنه و بیماری‌های قلبی-عروقی از هورمون درمانی استفاده می‌شود. اما بعلت عوارض جانبی هورمون درمانی از جمله سرطان پستان استفاده از استروژن باید با احتیاط انجام گیرد و هنوز نسبت خطر به فایده این شیوه درمانی قابل بحث است لذا ارزیابی بهترین استراتژی برای جلوگیری از بیماری‌های قلبی-عروقی در زنان اهمیت فراوانی دارد [۷-۴].

بنابراین دانشمندان در پی یافتن جایگزین مناسب برای هورمون درمانی هستند که در سالهای اخیر مطالعاتی بر روی مولکول‌های فیتو استروژنیک صورت پذیرفته است.

آلتاویلا<sup>۲</sup> و همکاران نشان داده‌اند که جنیستئین در موش‌های صحرایی اختلالات عروقی ایجاد شده با اواریکتومی و اندازه انفارکتوس را در مدل تجربی ایسکمیک-پرفیوژن مجدد بهبود می‌بخشد [۵].

دراک و همکاران نشان دادند که ایزوفلاون‌ها قادرند اثرات منفی التهاب مزمن بر روی سلامت سیستم قلبی-عروقی و استخوان را کاهش دهند [۸]. النقاش و همکاران نشان داده اند که درمان دو روزه موش‌های صحرایی اواریکتومی شده با جنیستئین باعث بهبودی معنی‌داری در فعالیت مکانیکی قلب نمی‌شود [۹].

<sup>1</sup> Manoz-Castaneda

<sup>2</sup> Altavilla

## جراحی

برای انجام عمل جراحی داروهای بی‌هوشی کتامین به میزان  $6-10 \text{ mg/gr}$  وزن بدن و زایلازین به میزان  $0.7 \text{ mg/gr}$  وزن بدن و به صورت داخل صفاقی تزریق شد [۱۲].

دو هفته پس از عمل جراحی و پس از بهبودی کامل حیوانات تجویز عصاره آغاز گردید. حیوانات گروه درمان روزانه  $60 \text{ mg}$  عصاره متانولی سویا بمدت ۴ هفته و بصورت محلول در آب از طریق گاوژ دریافت نمودند در گروه‌های کنترل، شم و اواریکتومی نیز هم حجم عصاره سویا سرم فیزیولوژی گاوژ گردید [۱۳].

## عصاره گیری

جهت تهیه عصاره سویا مقدار کافی از دانه‌های سویا آسیاب گردید و سپس پودر حاصل ابتدا توسط هگزان چربی زدایی شده و سپس توسط متانول ۱۰۰٪ عصاره گیری گردید. پس از تبخیر حلال توسط دستگاه روتاری اوپراتور تحت دما و فشار کم، باقیمانده بعنوان عصاره متانولی سویا مورد استفاده قرار گرفت [۱۴].

در پایان دوره تجویز عصاره سویا، حیوانات با استفاده از داروی بی‌هوشی بی‌هوش شده و بلافاصله بافت قلب حیوانات گروه‌های مورد مطالعه برداشته شده و در داخل فرمالین بافره قرار گرفت سپس به آزمایشگاه بافت شناسی ارسال و در پارافین قالب‌گیری شدند. مقاطع بافتی با هماتوکسیلین-ائوزین رنگ آمیزی و با استفاده از میکروسکوپ نوری بر اساس آسیب سلول‌های میوکاردی و التهاب بین درجات ۰-۴ به شرح زیر ارزیابی شدند: ۰- هیستولوژی طبیعی ۱- التهاب بینابینی موضعی بدون آسیب میوسیتی ۲- یک کانون التهاب بینابینی همراه با آسیب میوسیتی ۳- دو یا سه کانون التهاب همراه با آسیب میوسیتی ۴- چهار یا بیشتر کانون التهاب همراه با آسیب میوسیتی [۱۵].

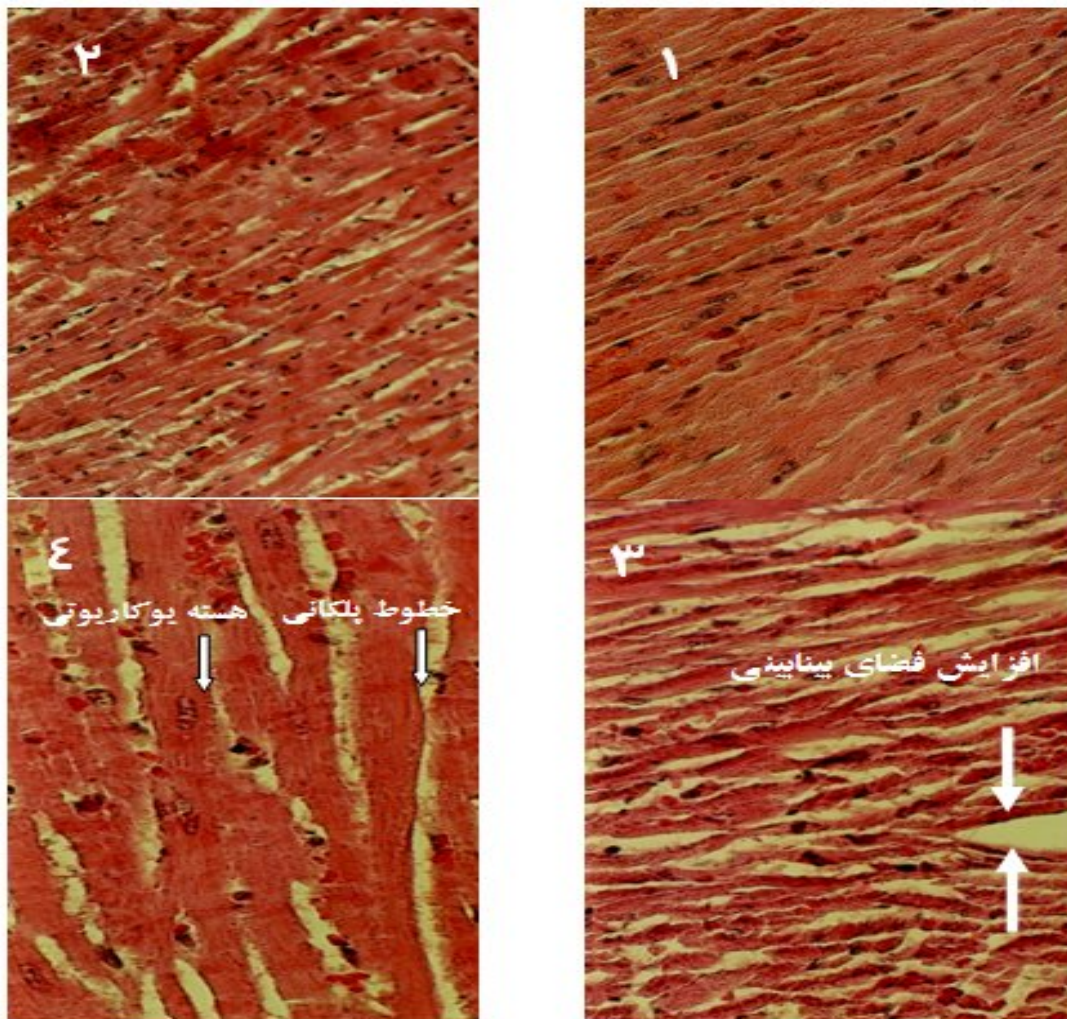
## یافته‌ها

نمای میکروسکوپی مقاطع بافتی بطن قلب مطالعه در شکل‌های ۱ تا ۴ آمده است. در گروه‌های کنترل و شم وجود هسته‌های یوکاریوتی فراوان، رگ‌های خونی زیاد، فضاهای میان بافتی کم، خطوط پلکانی و تیره و روشن نشانگر بافت طبیعی قلب می‌باشد (شکل ۱ و ۲).

در حالیکه در گروه اواریکتومی شده که در طول دوره درمان محروم از استروژن بوده است مشاهده افزایش فضاهای میان بافتی، عروق خونی و هسته‌های یوکاریوتی کم و غیر قابل تشخیص بودن خطوط پلکانی در بافت قلب از نشانه‌های افزایش آسیب میوسیتی و التهاب است (شکل ۳).

در نمونه بافتی مربوط به گروه درمان مشاهده کاهش فضاهای بین بافتی، هسته‌های یوکاریوتی و قابل تشخیص بودن خطوط پلکانی و تیره و روشن نشان دهنده این است که عصاره سویا توانسته است از میزان آسیب میوسیتی و التهاب در مقایسه با گروه اواریکتومی بکاهد (شکل ۴).

بررسی آماری داده‌های بدست آمده از ارزیابی درجات التهاب و آسیب سلول‌های میوکاردی نشان داد که بین گروه کنترل با شم اختلاف معنی دار وجود نداشت ( $p=0/317$ ). همچنین میزان التهاب و آسیب سلولی در گروه اواریکتومی شده در مقایسه با گروه‌های دیگر بیشتر بود. میانگین التهاب و آسیب سلولی در گروه اواریکتومی شده در مقایسه با گروه کنترل افزایش معناداری نشان داد ( $p=0/007$ ) (جدول ۲). مقایسه آماری بین گروه کنترل با گروه درمان نشان داد که بین این گروه‌ها از نظر میانگین درجه التهاب و آسیب سلولی تفاوت معنی‌دار وجود دارد ( $p=0/007$ ).



شکل ۱ تا ۴) نمای نمونه هایی از میکروسکوپی بافت بطنی قلب در گروههای مورد مطالعه:  
 ۱- گروه کنترل و گروه شم: بافت طبیعی قلب (فضای میان بافتی کم و هسته های یوکاریوتی زیاد)  
 ۲- گروه اورایکتومی شده: بافت قلب حیوان اورایکتومی شده (افزایش التهاب بینابینی، کاهش هسته های یوکاریوتی و غیر قابل تشخیص بودن خطوط پلکانی)  
 ۳- گروه درمان (هماتوکسیلین- اتوزین، درشت نمایی ۷۴۴ برابر): بافت قلب گروه درمان (کاهش التهاب بینابینی، مشاهده هسته های یوکاریوتی و خطوط پلکانی و تیره و روشن)

همچنین میانگین درجه التهاب و آسیب سلول در گروه درمان در مقایسه با گروه اورایکتومی شده کاهش معناداری نشان داد ( $p = 0.043$ ) (نمودار و جدول ۱).

جدول ۱. میانگین درجه التهاب و آسیب میوسیتی در قلب (بطن) حیوانات در گروه های مختلف مورد مطالعه

نام گروه	میانگین $\pm$ انحراف معیار
کنترل	$0.18 \pm 0.03$
شم	$0.21 \pm 0.33$
اورایکتومی شده	$0.48 \pm 0.18$
درمان	$0.22 \pm 0.12$

جدول ۲. مقادیر  $p$ -value در مقایسه دویه دو گروههای مختلف مورد مطالعه

نام گروهها	مقادیر $p$ -value
کنترل-شم	$0.317$
کنترل-اورایکتومی شده	$0.007^*$
کنترل-درمان	$0.007^*$
درمان-اورایکتومی شده	$0.043^*$

\* = اختلاف معنی دار در بین گروهها را نشان می دهد

## بحث

مطالعه حاضر نشان داد که عصاره سویا قادر است اثرات محافظتی در بافت قلب موش‌های صحرایی اواریکتومی شده داشته باشد موافق با مطالعات دیگر مشخص گردید که اواریکتومی باعث افزایش التهاب و آسیب سلولی در بافت قلب می‌شود [۳ و ۱۶].

نتایج مطالعات دیگر نشان داده است که اثرات محافظتی استروژن بر روی سیستم قلبی-عروقی از طریق گیرنده‌های بناآدرنژیک اعمال می‌شود [۱۷، ۱۸]. ثابت شده است که اواریکتومی و یائسگی التهاب سیستمیک ایجاد می‌کنند لذا تجویز استروژن در اوایل دوران یائسگی ممکن است از التهاب جلوگیری و خطر بیماری‌های قلبی و عروقی را کاهش دهد [۱۹].

مطالعه حاضر نقش مثبت استروژن در محافظت قلبی را تأیید نمود. چنانچه بین دو گروه با گروه اواریکتومی شده اختلاف معنی‌داری وجود داشت ( $p=0/007$ ).

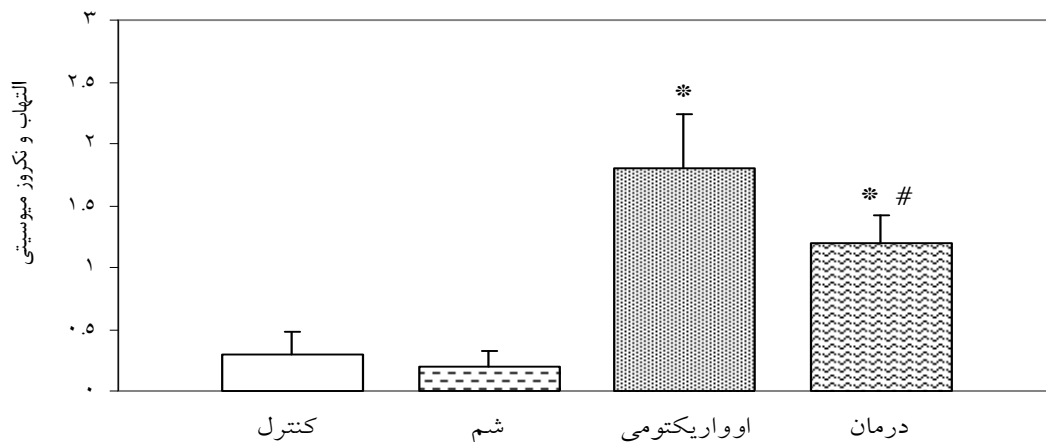
بیماری‌های قلبی-عروقی در زنان در دوران قبل از یائسگی در مقایسه با مردان و زنان یائسه نادر است. فاکتورهای اصلی خطر در زنان یائسه عبارتند از اختلالات در متابولیسم چربی و افزایش وزن، دیابت شیرین، فشار خون که همگی از عوارض دوران

یائسگی بوده و فرد را مستعد بیماری‌های قلبی می‌کنند [۲۰]. نتایج در گروه درمان حد فاصل گروه‌های اواریکتومی شده و کنترل بود. این نتایج نشان داد که عصاره سویا توانسته است بافت قلب را در برابر آسیب‌های ناشی از حذف استروژن محافظت نماید اما تا حد گروه کنترل نرسانده است. چنانچه مقایسه دو به دو گروه‌های مورد مطالعه مشخص نمود که بین دو گروه کنترل با گروه درمان اختلاف معنی‌دار وجود دارد ( $p=0/007$ ).

مطالعات چندی نیز گزارش کرده اند که استروژن به طرق مختلف از قبیل افزایش سطوح پروتئین‌هایی که اثرات مفید قلبی دارند مانند اندوتلیال نیتریک اکساید سنتتاز و با داشتن اثرات آنتی‌اکسیدانی قوی یک عامل محافظت کننده قلب بشمار می‌رود [۲۱، ۱۵].

از طرفی ریچیوتی و همکاران نشان داده‌اند که استروژن ضمن داشتن اثرات مفید دارای اثرات مضر نیز هست بطوریکه باعث افزایش پروتئین‌های آسیب رسان قلبی مانند گیرنده تیپ یک آنژیوتانسین دو می‌شود [۱۵]. طی مطالعه ای مشخص شده است که اگر چه استروژن درمانی اندازه انفارکتوس قلبی را کاهش می‌دهد اما باعث افزایش میزان تلفات پس از انفارکتوس میوکاردی می‌شود [۲۲].

همچنین بعلت عوارض جانبی هورمون درمانی از جمله سرطان پستان استفاده از استروژن باید با



نمودار ۱. میانگین درجه التهاب و آسیب میوسیتی در بافت قلب گروه‌های مورد مطالعه. داده‌ها بصورت Mean±SEM ارائه شده‌اند ( $p<0/05$ ).

\*: اختلاف معنی‌دار با گروه‌های کنترل و شم و درمان # : اختلاف معنی‌دار با گروه‌های کنترل و شم

کانال کلسیمی در عضلات صاف عروق و میوسیت‌های ایزوله شده خوچه هندی عمل نمایند [۲۵]. در مقابل مطالعات دیگری نشان داده‌اند که پروتئین ایزوله شده سویا و ایزوفلاون‌ها اثرات سودمندی بر عوارض یائسگی از جمله علائم وازوموتوری ندارند. در صورتی که عصاره سویا با داشتن ترکیبی از ویتامین‌ها، مواد معدنی، فیبر و چربی‌های غیر اشباع می‌تواند اثرات مفیدی بر سلامت قلب داشته باشد [۲۶].

نتایج مطالعه حاضر نیز با این یافته‌ها سازگاری داشته و نشان داد که عصاره سویا قادر به کاهش التهاب و آسیب سلول‌های میوکاردی در موش‌های صحرایی اواریکتومی شده است.

با توجه به اینکه بیشتر مطالعات صورت گرفته اثرات ایزوفلاون‌ها و پروتئین سویا را بررسی نموده اند حال آنکه سویا بعنوان منبع غنی از فیتواستروژن‌هاست که با داشتن ترکیب این مواد که می‌توانند اثرات آگونیستی یا آنتاگونیستی داشته باشند، مورد استفاده عموم قرار می‌گیرد. به ویژه امروزه بطور گسترده‌ای بعنوان یک جایگزین هورمون درمانی توسط زنان یائسه مصرف می‌شود [۱، ۲۷] از سوی دیگر با این اطلاعات کسب شده نمی‌توان گفت که اثرات مفید تنها به ایزوفلاون‌ها، پروتئین سویا یا دیگر ترکیبات موجود همراه آنها مربوط است [۲۸]. همچنین این احتمال وجود دارد که فارماکوکینتیک عصاره سویا در تجویز خوراکی با تزریقی آن متفاوت بوده و اثرات بیولوژیکی متفاوتی ایجاد نماید [۱].

### نتیجه‌گیری

نتایج مطالعه حاضر نشان داد که تجویز خوراکی عصاره سویا از میزان التهاب و آسیب میوسیتی موش‌های صحرایی اواریکتومی شده می‌کاهد. لذا از این نظر شاید تجویز خوراکی سویا بتواند از بروز برخی از عوارض قلبی - عروقی در دوران یائسگی جلوگیری نماید. هر چند برای تعمیم این نتایج در

احتیاط انجام گیرد و هنوز نسبت خطر به فایده این شیوه درمانی قابل بحث است. لذا ارزیابی بهترین استراتژی برای جلوگیری از بیماری‌های قلبی- عروقی در زنان اهمیت فراوانی دارد [۶ و ۷]. در حالی که بدلیل شباهت ساختمانی ترکیبات فیتواستروژن‌ها به استروژن‌ها و نداشتن عوارض هورمون درمانی این ترکیبات می‌توانند جایگزین مناسبی برای هورمون درمانی در زنان یائسه باشند. [۴].

چنانچه زیترمن<sup>۱</sup> نشان داده است که فیتواستروژن‌ها در برابر عوارض مرتبط با استروژن درمانی از جمله سرطان پستان، عوارض یائسگی و بیماری‌های قلبی- عروقی نقش ممانعت کننده دارند. لذا از این نظر می‌توانند گزینه مناسبی برای جایگزینی استروژن درمانی باشند [۲۳].

فیتواستروژن‌ها به دلیل داشتن ویژگی‌های استروژنی خود به این نام معروف شده اند به هر ماده گیاهی یا متابولیتی که در مهره داران پاسخ بیولوژیکی ایجاد نموده و معمولاً بوسیله اتصال به گیرنده‌های استروژنی عمل آن را تقلید یا تعدیل نماید فیتواستروژن اطلاق می‌شود فیتواستروژن‌ها اعمال خود را از چند طریق اعمال می‌کنند از جمله اینکه قادرند با اشغال گیرنده‌های استروژنی نسبت به استرادیول طبیعی موجود در گردش خون بعنوان آنتاگونیست عمل نمایند در حالی که در غیاب استروژن قادرند با اتصال به گیرنده‌های استروژنی اثرات استروژن را تقلید نمایند [۱].

طی مطالعه ای خمپچ و همکاران گزارش کرده‌اند که در موش‌های صحرایی اواریکتومی شده‌ای که جنیستئین دریافت می‌کردند، فشار متوسط شریانی افزایش معنی داری نداشت [۲۴].

مطالعات دیگری حاکی از اثرات آنتی‌اکسیدانی فیتواستروژن‌ها همانند استروژن بوده و نشان داده‌اند که جنیستئین می‌تواند به عنوان یک مسدودکننده

<sup>1</sup> Zittermann

انسان و شناخت مکانیسم اثر ترکیبات سویا به مطالعات

### تشکر و قدردانی

بر خود لازم میدانم بدینوسیله از راهنمایی‌های استاد

بیشتری نیاز است.

ارجمند آقای دکتر سلیمانی راد سپاسگزاری نمایم.

### References

- 1- Lephart ED, Setchell KDR, Lund TD. Phytoestrogens: hormonal action and brain plasticity, *J Brain Res Bulletin*. 2005 Apr; 65(3): 193-198.
- 2- Billeci A M, Paciaroni M, Caso V, Agnelli G. Hormone replacement therapy and stroke. *Curr Vasc Pharmacol*. 2008Apr; 6(2):112-23
- 3- Muñoz-Castañeda JR, Muntané J, Herencia C, Muñoz M, Bujalance I, Montilla P, et al. Ovariectomy exacerbates oxidative stress and cardiopathy induced by adriamycin. *Gynecol Endocrinol*. 2006 Feb; 22(2): 74-79.
- 4- Maggi.A, Cianna. P, Belcredito. S, Vegeto. E. Estrogens in the nervous system: Mechanisms and no reproductive Functions. *Annual Review of Physiology*. 2004; 66: 291-313.
- 5- Altavilla D, Crisafulli A, Marini H, Esposito M, D'Anna R, Corrado F, et al. Cardiovascular effects of the phytoestrogen genistein. *Curr Med Chem Cardiovasc Hematol Agents*. 2004Apr; 2(2):179-86.
- 6- Beral V. Breast cancer and hormone-replacement therapy in the million women study. *Lancet* 2003Aug; 362(9382):419-27.
- 7- Manson, J. Estrogen plus progestin and the risk of coronary heart disease. *N Engl J Med*. 2003Aug; 342(6): 523-534.
- 8- Droke E, Hager K, Lerner M, Lightfoot S, Stoecker B, Brackett D. Soy isoflavones avert chronic inflammation-induced bone loss and vascular disease. *J Inflamm (Lond)*. 2007Sep; 4: 17.
- 9- Al-Nakkash L, Markus B, Bowden K, Batia LM, Prozialeck WC, Broderick TL. Effects of acute and 2-day genistein treatment on cardiac function and ischemic tolerance in ovariectomized rats. *Gend Med*. 2009 Sep; 6(3): 488-497.
- 10- Vincent A, Fitzpatrick L A. Soy isoflavones: are they useful in menopause? *Mayo Clin Proc*. 2000 Nov; 75(11): 1174-84.
- 11- Cederroth CR, Nef S. Soy phytoestrogens and metabolism: A review. *Molecular and Cellular Endocrinology*. 2009 May; 304(1-2): 30-42.
- 12- Varga, Nemeth H, Toth T, Kis Z, Farkas T, Toldi J. Weak if any effect of estrogen on Spatial memory in rats. *Acta Biologica Szegediensis*. 2002; 46 (1-2): 13 -16.
- 13- Perez – Martin M, Salazar V, Castillo C, Arizna varreta C, Azcoitia I, Garcia-Segura, L. et al. Estradiol and soy extract increase the production of new cells in the dentate gyrus of old rats. *Exp Gerontol*. 2005 May; 40 (5): 450-453.
- 14- Choi E, Suh K, Kim Y, Choue R. Soy been ethanol extract increases the function of osteoblastic MC<sub>3</sub>T<sub>3</sub>-E<sub>1</sub> cells. *Phytochemistry*. 2001 Apr; 56(7): 733- 39.
- 15- Ricchiuti V, Lian C, Oestreicher E, Tran L, Tham Yao T, Seely E, et al. Estradiol increases angiotensin II type 1 receptor in hearts of ovariectomized rats. *J Endocrinol*. 2009 Jan; 200(1): 75-84.
- 16- Hamilton KL, Lin L, Wang Y, Knowlton AA. Effect of ovariectomy on cardiac gene expression: inflammation and changes in SOCS gene expression. *Physiological Genomic*. 2008 Jan; 32(2); 254-263.
- 17- Wang M, Crisostomo P, Markel T, Wang Y, Lillemoe K, Meldrum D. Estrogen receptor beta mediates acute myocardial protection following ischemia. *Surgery*. 2009Aug; 144(2): 233-238.

- 18- Pettersson K, Delaunay F, Gustafsson JA. Estrogen receptor-  $\beta$  acts as a dominant regulator of estrogen signaling. *Oncogene*. 2000 Oct; 19(43): 4970-4978.
- 19- Tah MA, Rius C, Hermenegildo C, Noguera I, Nicolas JMC, Issekutz AC, et al. Menopause and ovariectomy cause a low grade of systemic inflammation that may be prevented by chronic treatment with low doses of estrogen or losartan. *J Immunol*. 2009 Jul; 183(2): 1393 -1402.
- 20- Koh KK. Effects of estrogen on the vascular wall: vasomotor function and inflammation *Cardiovasc Res*. 2002 Sep; 55(4):714-726.
- 21- Straub RH. The complex role of estrogens in inflammation. *Endocr Rev*. 2007Aug; 28 (5): 521-574.
- 22- Van Eickels M, Patten RD, Aronovitz MJ, Alsheikh-Ali A, Gostyla K, Celestin F, et al. 17-beta-estradiol increases cardiac remodeling and mortality in mice with myocardial infarction. *J Am Coll Cardiol*. 2003 Jun; 41(11): 2084-92.
- 23- Zittermann A. Phytoestrogens. *Zentralbl Gynakol*. 2003 Jun; 125(6): 195-201.
- 24- Khemapech S, Monsiri K, Patumraj S, Siriviriyakul. Genistein replacement therapy for vasodilation disorder in bilateral ovariectomized rats. *Clin Hemorheol Microcirc*. 2003; 29(3-4):271-277.
- 25- Marsh J. Phytoestrogens and vascular therapy. *J Am Coll Cardiol*. 2000 Jun; 35(7): 1986-1987.
- 26- Sacks FM, Lichtenstein A, Van Horn L, Harris W, Kris-Etherton P, Winston M. Soy protein, isoflavones, and cardiovascular health. *Circulation*. 2006 Feb; 113(7): 1034-1044.
- 27- Wuttke W, Jarry H, Seidlová-Wuttke D. Isoflavones-safe food additives or dangerous drugs? *Ageing Res Rev*. 2007 Aug; 6(2):150-188.
- 28-The role of isoflavones in menopausal health: concensus opinion of the north American menopause society. *Menopause*. 2000 Aug; 7(4): 215-229.



## The Effect of Methanolic Soy Extract on Heart Tissue Changes in Ovariectomized Rats

Nasirzadeh MR<sup>1\*</sup>, Khayat Nouri MH<sup>1</sup>, Nourazar AR<sup>1</sup>, Roshangar L<sup>2</sup>

<sup>1</sup>Department of Basic Sciences, Faculty of Veterinary Medicine, Tabriz Branch, Islamic Azad University, Tabriz, Iran.

<sup>2</sup>Department of Histology, Faculty of Medicine, Tabriz University of Medical Sciences, Tabriz, Iran.

\*Corresponding Author. Tel: 04116372274 Fax: 04116372274 E-mail: mr.nasirzadeh@iaut.ac.ir

Received: 4 November 2010 Accepted: 5 November 2011

### ABSTRACT

**Background & Objectives:** Following to estrogen depletion in postmenopausal women, its cardioprotective effect decreases. Stroke usually occurs in women during the menopause years. Estrogen hormone therapy is still controversial. Epidemiological data suggest that phytoestrogens have a preventive effect on various estrogen-related diseases/symptoms such as menopausal symptoms, cardiovascular diseases. Some studies suggest that genistein as an important component of soy have cardioprotection effects but its role on inflammation and cardiomyocyte injury remained to be elucidated. So, this study was goaled to investigate the cardioprotective effect of methanolic soy extract on heart tissue injures.

**Method:** In this study 40 female rats were randomly allocated into 4 groups: 1) Control (intact animals), 2) sham surgery (without ovariectomy), 3) ovariectomized (ovx), and 4) treatment (ovx and soy gavage) group that received 60mg/kg per day soy extract in drinking water for 28days (4 weeks). At the end of experiments, the rat heart tissue was processed histologically and the sections were stained with hematoxylin and eosin to examine under light microscope. Statistical analysis was performed using the wilcoxon test.

**Results:** The results showed that ovariectomy significantly increased inflammation and cardiomyocyte injury and soy extract significantly promoted heart tissue recovery ( $p<0.05$ ).

**Conclotions:** This study indicated that oral administration of soy extract has a positive effect on attenuation of inflammation and myocyte injury in ovariectomized rat.

**Key words:** Methanolic Soy Extract; Ovariectomy; Heart Tissue Injury