

## The Assessment of the Pattern of Impacted Mandibular Third Molars in Ardabil City Population

Karimi N<sup>1</sup>, Sharghi A<sup>2</sup>, Baser R<sup>3</sup>, Banaei Sh\*<sup>4</sup>, Hajmohamadi E\*<sup>5</sup>

1. Graduate, School of Dentistry, Ardabil University of Medical Sciences, Ardabil, Iran

2. Department of Community Medicine, School of Medicine, Ardabil University of Medical Sciences, Ardabil, Iran

3. Oral and Maxillofacial Radiologist, Private, Ardabil, Iran

4. Department of Physiology, School of Medicine, Ardabil University of Medical Sciences, Ardabil, Iran

5. Department of Oral and Maxillofacial Surgery, School of Dentistry, Ardabil University of Medical Sciences, Ardabil, Iran

\* *Corresponding authors.* Tel: +984533522437, Fax: +984533522197, E-mail: s.banaei75@gmail.com

E-mail: emran.somarin@gmail.com

Received: Jun 20, 2019 Accepted: Aug 21, 2019

### ABSTRACT

**Background & objectives:** Third molar impaction (wisdom tooth) is a widespread phenomenon. It is indeed very important to study the impacted teeth pattern in the community since it will help to develop an appropriate treatment plan for individuals of the community. The aim of this study was to investigate the impaction pattern of mandibular third molar in Ardabil population.

**Methods:** In this study, the panoramic radiography of 382 patients referred to the Ardabil Dental Clinic, ranging 18-40 years old that had a couple of third molar teeth were investigated. The radiographs were investigated to collect data corresponding to depth-of-impaction, the distance between the canal and inferior alveolar, number of roots, shape and connection between the roots as well as the damages to neighboring structure. The collected data were coded to be analyzed through Chi-square and t- test in SPSS software.

**Results:** Among the cases, 42.4% and 57.6% of the subjects were male and female respectively. There is no significant difference between men and women for number of roots and the connection between them, whereas noticeable differences between men and women were observed for depth of impaction, distance from Inferior alveolar canal, the shape of the roots and damage to neighboring structures.

**Conclusion:** The results suggest that most of the cases had vertical angulation, regarding depth of impaction, most of the teeth were categorized in Class-B, regarding distance from Inferior alveolar, and most of the cases were in the vicinity of the canal and had two separate canals. Regarding damage to neighboring structures, most of the cases were categorized as a radiographic bone loss.

**Keywords:** Panoramic View; Wisdom Tooth; Impacted Tooth

## بررسی الگوی نهفتگی مولر سوم مندیبل در جمعیت شهر اردبیل

ندا کریمی<sup>۱</sup>، افشان شرقی<sup>۲</sup>، روح الله باصر<sup>۳</sup>، شکوفه بنائی<sup>۴</sup>، عمران حاج محمدی<sup>۵</sup>\*

۱. دکترای حرفه ای، دانشکده دندانپزشکی، دانشگاه علوم پزشکی اردبیل، اردبیل، ایران

۲. گروه پزشکی اجتماعی، دانشکده پزشکی، دانشگاه علوم پزشکی اردبیل، اردبیل، ایران

۳. متخصص رادیولوژی دهان، فک و صورت، بخش خصوصی، اردبیل، ایران

۴. گروه فیزیولوژی، دانشکده پزشکی، دانشگاه علوم پزشکی اردبیل، اردبیل، ایران

۵. گروه جراحی دهان، فک و صورت، دانشکده دندانپزشکی، دانشگاه علوم پزشکی اردبیل، اردبیل، ایران

\* نویسنده مسئول. تلفن: ۰۴۵۳۳۵۲۲۴۳۷ فاکس: ۰۴۵۳۳۵۲۲۱۹۷

پست الکترونیک: emran.somarin@gmail.com و s.banaei75@gmail.com

### چکیده

**زمینه و هدف:** نهفتگی دندان مولر سوم پدیده شایعی است. به علت آسیب های احتمالی نهفتگی و اثر الگوی نهفتگی بر شیوه درمان این دندان ها، بررسی الگوی نهفتگی این دندان دارای اهمیت است. این مطالعه با هدف تعیین الگوی نهفتگی دندان مولر سوم مندیبل در جمعیت شهر اردبیل انجام گرفت.

**روش کار:** در این پژوهش رادیوگرافی پانورامیک ۳۸۲ بیمار مراجعه کننده به کلینیک دانشکده دندانپزشکی اردبیل که بین ۱۸ الی ۴۰ سال سن داشتند و دارای دو دندان مولر سوم نهفته مندیبل بودند، مورد بررسی قرار گرفت. رادیوگرافی ها از جهت ارزیابی عمق نهفتگی، فاصله ریشه از کانال اینفریوآلوئولار، تعداد، شکل، ارتباط ریشه ها و در نهایت آسیب به ساختارهای مجاور بررسی شدند. داده ها بعد از جمع آوری و کدگذاری، در نرم افزار SPSS و با استفاده از آزمون های تی و مجذور کای تحلیل شدند.

**یافته ها:** از میان موارد ۴۲/۴ درصد مرد و ۵۷/۶ درصد زن بودند. از نظر تعداد ریشه ها، نحوه ارتباط ریشه ها رابطه معنی دار بین دو جنس زن و مرد وجود نداشت ولی از نظر عمق نهفتگی، فاصله با کانال اینفریوآلوئولار، شکل ریشه ها و آسیب به ساختارهای مجاور، تفاوت معنی دار بود.

**نتیجه گیری:** نتایج حاصله پیشنهاد می کند که از نظر عمق نهفتگی بیشترین حالت مربوط به عمق نهفتگی کلاس B بود. از نظر فاصله با کانال اینفریوآلوئولار، بیشتر آنها در مجاورت کانال و دارای ۲ ریشه مستقیم و جدا از هم بودند و از نظر آسیب به ساختارهای مجاور نیز بیشترین حالت از نوع پاکت پرودنتال بود.

**واژه های کلیدی:** تصویربرداری پانورامیک، دندان عقل، دندان نهفته

دریافت: ۱۳۹۸/۰۳/۳۰ پذیرش: ۱۳۹۸/۰۵/۳۰

### مقدمه

نهفتگی<sup>۱</sup>، رویش نیافتن<sup>۲</sup> یا جاگیری و فرورفتن<sup>۳</sup> دندان منجر شود [۱]. عنوان دندان نهفته به دندانی اطلاق

ناهنجاری در الگوی رشد دندانی ممکن است در هر مرحله ای رخ دهد که از لحاظ بالینی می تواند به

<sup>1</sup> Impaction

<sup>2</sup> Uneruption

<sup>3</sup> Embedding

می‌گردد که به صورت کامل رویش نیافته و به علت مهار توسط دندان دیگر، استخوان یا بافت نرم، رویش آن در آینده نیز غیرممکن است. ریشه دندان نهفته ممکن است تکمیل شده باشد اما رویش آن بدون استفاده از نیروی کمکی غیرممکن است. هر دندانی پتانسیل نهفتگی را دارد اما شایع‌ترین دندان‌های درگیر به ترتیب عبارتند از مولرهای سوم، کانین‌های ماگزایلا، پرمولرهای دوم مندیبل، پرمولرهای دوم ماگزایلا و سانترال‌های ماگزایلا [۲]. بیشترین مورد نهفتگی در دندان‌های مولر سوم فک بالا و پایین اتفاق می‌افتد زیرا آخرین دندان‌هایی هستند که در قوس فکی رویش پیدا می‌کنند، بنابراین احتمال کمبود فضای رویشی برای آنها بیشتر است. عوامل مختلفی مثل تجمع دندانی<sup>۱</sup>، موقعیت نامناسب جوانه دندانی، دندان‌های اضافی، کمبود فضا در قوس دندانی، دندان‌های شیری تحلیل نرفته، عادت‌های دهانی مثل مکیدن انگشت، ضایعات پاتولوژیک موضعی و الگوهای ارثی می‌تواند منجر به نهفتگی دندان شود. در برخی منابع بیشترین عامل نهفتگی مولر سوم را فقدان فضای کافی دانسته‌اند. دندانی که به حالت نهفته در فک قرار گرفته تا آخر عمر بیمار نهفته باقی می‌ماند، مگر اینکه با عمل جراحی خارج شود یا به علت تحلیل بافت پوشاننده آن در محیط دهان نمایان شود [۳، ۴].

تحقیقات زیادی نشان داده‌اند نهفتگی دندان‌ها باعث ایجاد مشکلاتی همچون ضایعات پاتولوژیک (کیست‌ها و تومورها)، پریکورونیت (التهاب دردناک لثه دور تاج دندان نهفته)، مشکلات پریدنتال دندان‌های مجاور، تحلیل ریشه دندان مجاور، پوسیدگی دندان مجاور، کمک به تجمع دندانی، تضعیف ناحیه زاویه فک تحتانی<sup>۲</sup>، شکستگی ناحیه و... گردد. علاوه بر آن، دندان‌های مولر سوم در ایجاد اختلالات مفصل تمپورومندیبولار، دردهای مبهم دهانی صورتی،

نورالژی، کیست دنتی ژروس و عفونت ناشی از رویش ناکامل نقش دارد [۵، ۶].

نهفتگی دندان غالباً زمانی تشخیص داده می‌شود که یک دندان دچار تاخیر طولانی مدت در رویش باشد. با این حال تلاش زیادی برای تشخیص درست، به موقع و زودهنگام باید انجام شود. خارج کردن دندان‌های عقل نهفته می‌تواند نسبتاً ساده یا خیلی سخت باشد. درجه سختی قبل از عمل بایستی توسط جراح ارزیابی گردد تا آمادگی‌های لازم به عمل آید. با استفاده از طبقه‌بندی دقیق دندان‌های نهفته، جراح می‌تواند درجه سختی جراحی، عوارض احتمالی و امکانات مورد نیاز را ارزیابی کند [۷، ۸].

در یک مطالعه که در امریکا انجام شد، در مجموع ۸۴۵ دندان مولر سوم ماگزایلا مورد مطالعه قرار گرفتند که ۶۶/۸ درصد آنها به صورت روتین و ۳۳/۲ درصد به روش جراحی خارج شدند. بیشترین شیوع نهفتگی عمودی و پس از آن مزیوانگولار بود. از نظر عمق نهفتگی بیشتر دندان‌های نهفته بین سطح اکلوزال و خط سرویکال مولر دوم قرار داشتند (عمق نهفتگی نوع B) [۹]. در یک مطالعه گذشته نگر که توسط حاتم<sup>۳</sup> و همکاران انجام شد، ۳۰۰ رادیوگرافی پانورامیک از بیماران لیپیبایی ارزیابی شدند. از بین ۱۲۰۰ دندان مولر سوم مورد مطالعه، ۸۴۳ مورد (۷۰٪) نهفته در نظر گرفته شدند که ۳۷۱ مورد (۴۴٪) در فک بالا و ۴۷۲ مورد (۵۶٪) در فک پایین قرار داشتند. شایع‌ترین نوع نهفتگی، مزیوانگولار (۳۴/۵٪) و سپس عمودی (۳۱/۳٪) به دست آمد [۱۰]. در عمان العنقادی<sup>۴</sup> و همکاران، شیوع و الگوی نهفتگی دندان مولر سوم را ارزیابی نمودند. در این مطالعه ۱۰۰۰ رادیوگرافی پانورامیک مورد بررسی قرار گرفت و از این بین، ۵۴۳ مورد (۵۴/۳٪) حداقل یک دندان مولر سوم نهفته داشتند و ۴۱ درصد موارد حاوی دو دندان نهفته بودند [۱۱]. در یک مطالعه بر

<sup>1</sup> Crowding

<sup>2</sup> Angle of Mandible

<sup>3</sup> Hatem

<sup>4</sup> Al-Anqudi

نهفته، شناخت این دندان‌ها و توجه به امر درمان این دندان‌ها شایان توجه است و به نظر می‌رسد که جمع‌آوری و گزارش اطلاعات در این زمینه می‌تواند مفید باشد.

### روش کار

در این مطالعه توصیفی-تحلیلی، رادیوگرافی پانورامیک ۳۸۲ بیمار مراجعه‌کننده به کلینیک دانشکده دندانپزشکی اردبیل، در سال‌های ۱۳۹۴ و ۱۳۹۵ که بین ۴۰-۱۸ سال سن داشتند انتخاب شدند. نمونه‌ها به صورت روش نمونه‌گیری آسان و بر اساس معیارهای ورود به مطالعه انتخاب شده و مورد بررسی قرار گرفتند. بیمارانی که دارای تروما یا شکستگی و یا دارای سابقه بیماری‌های مادرزادی و اختلالات سندرمیک بودند، یا دارای دندان‌های مولر سوم با ریشه ناکامل و یا اطراف تاج دندان نهفته ضایعه پاتولوژیک بودند از مطالعه حذف شدند. جهت تعیین حجم نمونه از نرم‌افزار Power & Sample Size و فرمول محاسبه 
$$N = \frac{p(1-p)}{d^2} Z_{1-\frac{\alpha}{2}}^2$$
 با احتساب  $p = 0.05$  و  $p = 0.47$  و  $d = 0.1P$  پژوهش ۳۸۲ نفر برآورد گردید.

از روش‌های آمار توصیفی مثل شاخص‌های مرکزی و پراکندگی و جداول و نمودارهای فراوانی برای نمایش داده‌ها و جهت تحلیل و مقایسه، از آزمون‌های تی و مجذور کای استفاده شد. اطلاعات به دست آمده به کمک نرم افزار SPSS-16 تجزیه و تحلیل شدند.

### روش ارزیابی عمق نهفتگی

جهت ارزیابی عمق نهفتگی از طبقه‌بندی پل و گرگوری استفاده شد. در این ارزیابی عمق نهفتگی دندان مولر سوم، نسبت به مولر دوم بررسی گردید. به این شکل که محل (CEJ)<sup>۲</sup> و حداکثر برجستگی دیستالی تاج مولر دوم (HOC)<sup>۳</sup> مشخص شده و سطح اکلوزال

روی دانش آموزان دندانپزشکی سوئد شیوع دندان‌های مولر سوم نهفته بررسی شد. در این مطالعه، ۱۱۳ رادیوگرافی دانشجوی دختر و ۴۴ رادیوگرافی دانشجوی پسر در گروه سنی ۳۹-۲۰ سال مورد مطالعه قرار گرفتند. نیمی از اشخاص هر ۴ دندان مولر سوم را داشتند. در حالی که ۱۰ درصد افراد فاقد دندان مولر سوم بودند. یک یا چند دندان مولر سوم در ۳۳ درصد افراد نهفته بود. تفاوت قابل توجهی بین ۲ جنس از لحاظ نهفتگی وجود نداشت، بیشتر دندان‌های نهفته، از نوع ورتیکال یا مزیوانگولار بودند. شیوع دندان‌های نهفته در فک پایین نسبت به فک بالا بیشتر بود [۱۲].

در بررسی بر روی جمعیت تایلندی، فراوانی دندان عقل نهفته، گروه سنی، مشکلات قبل و بعد از جراحی ۱۷۰ بیمار بررسی شد. ۵۴ درصد بیماران مرد و ۴۶ درصد بیماران زن بودند. جوان‌ترین بیمار ۱۶ ساله و مسن‌ترین بیمار ۵۶ ساله بود. بیشتر بیماران بین ۲۴-۱۶ سال داشتند. در این مطالعه ۶۳ درصد نهفتگی مزیوانگولار، ۱۸ درصد ورتیکال، ۱۷ درصد افقی، ۱ درصد نهفتگی دیستوانگولار، ۵۴ درصد نهفتگی باکولینگوال داشتند. مشکلات قبل از جراحی شامل درد، سردرد، درد مفصل، درد عضله، عفونت، گیر غذایی و نیاز ارتودنسی بود. مشکلات بعد از جراحی در کل ۷ درصد بود که شامل ۳ درصد حفره خشک<sup>۱</sup>، ۲ درصد خونریزی، ۱ درصد عفونت و ۵۷ درصد دیستزیا می‌باشد [۱۳]. بنابراین با جمع‌آوری و گزارش اطلاعات در مورد موقعیت دندان نهفته در جمعیت شهر اردبیل، دندانپزشکان می‌توانند تصمیم درستی راجع به شیوه جراحی دندان مولر سوم اتخاذ کرده و در نتیجه از آسیب‌ها و عوارض احتمالی درمان و هزینه‌های مختلف آن بکاهند. به علت عوارض احتمالی که حاصل فقدان رویش این دندان‌ها است و به علت همراهی ضایعات کیستیک و تومورال با دندان‌های

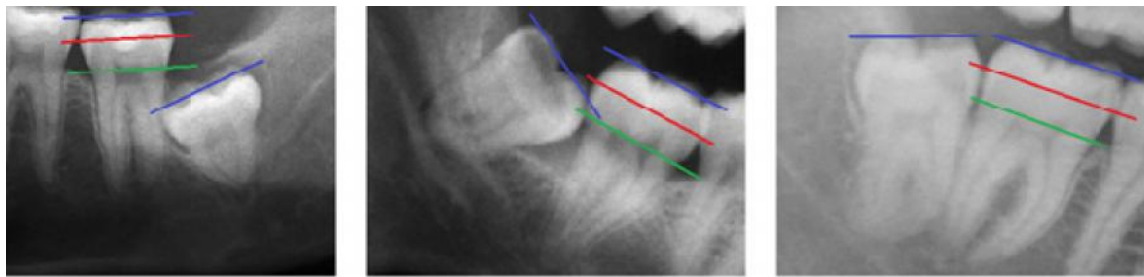
<sup>۲</sup> Cement-enamel Junction

<sup>۳</sup> Height of Contour

<sup>۱</sup> Dry Socket

مولر سوم نسبت به آنها سنجیده شد و در یکی از کلاس‌های زیر قرار گرفت (تصاویر ۱-۳):  
 (۱) کلاس A: سطح اکلوزال دندان مولر سوم نهفته مندیبل هم سطح با سطح اکلوزال مولر دوم قرار گیرد.

(۲) کلاس B: سطح اکلوزال دندان مولر سوم نهفته مندیبل بین HOC و خط CEJ مولر دوم قرار گیرد.  
 (۳) کلاس C: سطح اکلوزال دندان مولر سوم نهفته مندیبل پایین‌تر از خط CEJ مولر دوم قرار گیرد.



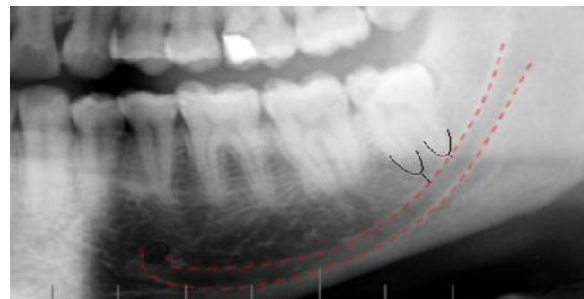
تصویر ۳. عمق نهفتگی کلاس C

تصویر ۲. عمق نهفتگی کلاس B

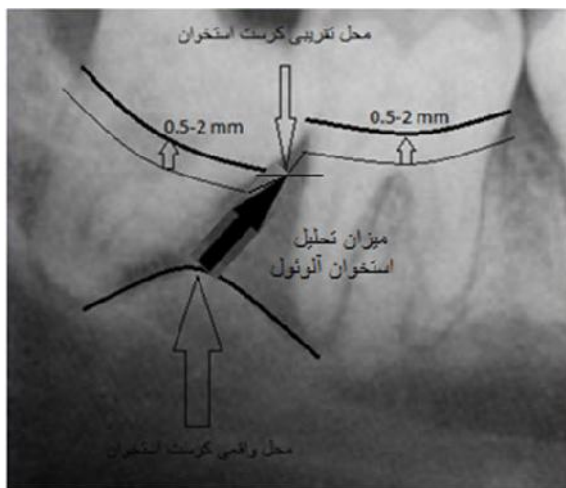
تصویر ۱. عمق نهفتگی کلاس A

با علم به اینکه تغییرات رادیوگرافی در بیماران پریدنتال به دو دسته تغییر در مورفولوژی استخوان آلوئول ساپورت کننده و تغییر در دانسیته داخلی و الگوی تراکولاسیون تقسیم می‌شوند و همچنین با در نظر گرفتن اینکه ارتفاع کرسنت تقریباً ۰/۵ تا ۲ میلی‌متر زیر سطح CEJ دندان‌های مجاور قرار می‌گیرد، ضایعات پریدنتال از لحاظ وجود تحلیل افقی یا عمودی استخوان بررسی شدند (تصویر ۵).

**روش ارزیابی فاصله انتهایی ریشه از کانال اینفریوآلوئولار**  
 برای این منظور ابتدا محل انتهایی ریشه‌ها و کانال آلوئولار تحتانی کاملاً مشخص شد. اندازه‌گیری‌ها بوسیله خط کش انجام گرفت (تصویر ۴).



تصویر ۴. موقعیت کانال آلوئولار تحتانی و ریشه‌های مولر سوم مندیبل



تصویر ۵. پاکت پریدنتال ناشی از مولر سوم نهفته مندیبل

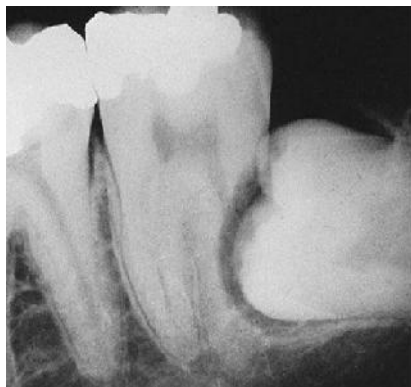**روش ارزیابی تعداد، شکل و ارتباط ریشه‌ها**  
 تعداد ریشه‌ها از طریق شمارش آنها و شکل آنها از لحاظ داشتن انحنا یا مستقیم بودن بررسی شد. برای بررسی ارتباط ریشه‌ها، دقت کردیم که ببینیم آیا مرز مشخصی بین آنها وجود دارد یا خیر.

**روش ارزیابی دیفکت پریدنتال**  
 برای ارزیابی اینکه آیا دیفکت پریدنتال وجود داشت یا نه موارد زیر بررسی شدند:  
 مقدار استخوان موجود- وضعیت کرسنت آلوئولار- تحلیل استخوان در ناحیه فورکا.

**روش ارزیابی پوسیدگی**

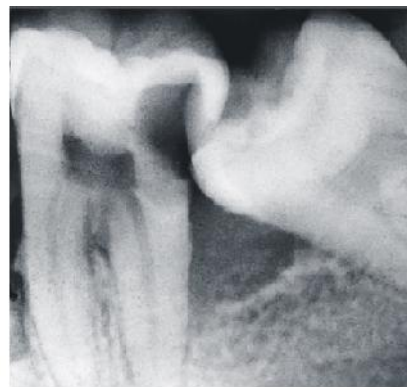ارزیابی پوسیدگی از طریق مشاهده وجود یا عدم وجود رادیولوسنسی بر روی تاج و ریشه مولر دوم و

می‌شود. این حقیقت که ضایعه زیر لبه لثه شروع نمی‌شود، به تشخیص ضایعه پوسیدگی از Cervical Burnout کمک می‌کند (تصاویر ۶ و ۷).



تصویر ۷. تحلیل ریشه مولر دوم مندیبل ناشی از مولر سوم نهفته

با در نظر گرفتن پدیده Cervical Burnout انجام گرفت. می‌دانیم که یک ضایعه در سطوح پروگزیمال اغلب در ناحیه بین نقطه تماس و لبه آزاد لثه یافت



تصویر ۶. پوسیدگی مولر دوم مندیبل ناشی از مولر سوم نهفته

می‌باشد. فراوانی سایر عمق نهفتگی‌ها در مردان به ترتیب از نوع C و سپس از نوع A و در زنان از نوع B و سپس از نوع A می‌باشد (جدول ۲).  
آزمون آماری تی نشان داد تفاوت بین فراوانی عمق نهفتگی در دو جنس معنی‌دار می‌باشد ( $p=0/05$ ،  $p=0/008$ ).

جدول ۱. توزیع فراوانی افراد مورد مطالعه به تفکیک جنس

جنس	تعداد	درصد	فراوانی تجمعی
مرد	۱۶۲	۴۲/۴	۴۲/۴
زن	۲۲۰	۵۷/۶	۱۰۰
کل	۳۸۲	۱۰۰	

### یافته‌ها

در این تحقیق حدود ۱۱۰۰ بیمار بررسی و تعداد ۳۸۲ رادیوگرافی پانورامیک که واجد شرایط ورود به پژوهش بودند مورد مطالعه قرار گرفتند. هر بیمار هر دو دندان مولر سوم مندیبل نهفته چپ و راست را دارا و در نتیجه تعداد دندان‌های نهفته مورد بررسی ۷۶۴ دندان می‌باشد. کمترین سن بررسی شده ۱۸، بیشترین سن ۸۰، میانگین سنی بیماران  $26/5 \pm 5/96$  سال می‌باشد. اطلاعات مربوط به تعداد و درصد زنان و مردان در جدول ۱ قابل مشاهده است. طبق اطلاعات بدست آمده بیشترین عمق نهفتگی در مردان از نوع B (۴۳٪) و در زنان از نوع C (۳۷/۷٪)

جدول ۲. درصد فراوانی انواع عمق نهفتگی دندان مورد مطالعه به تفکیک جنس

جنس	کلاس			کل
	A	B	C	
مرد	تعداد: ۶۵ درصد: ۲۰	تعداد: ۱۳۹ درصد: ۴۳	تعداد: ۱۲۰ درصد: ۳۷	تعداد: ۳۲۴ درصد: ۱۰۰
زن	تعداد: ۱۱۰ درصد: ۲۵	تعداد: ۱۶۴ درصد: ۳۷/۳	تعداد: ۱۶۶ درصد: ۳۷/۷	تعداد: ۴۴۰ درصد: ۱۰۰
کل	تعداد: ۱۷۵ درصد: ۲۳	تعداد: ۳۰۳ درصد: ۳۹/۶	تعداد: ۲۸۶ درصد: ۳۷/۴	تعداد: ۷۶۴ درصد: ۱۰۰

موارد دیگر به ترتیب: درگیر بودن کانال (۱۹/۲٪)، فاصله دار بودن (۵٪) و عبور از کانال (۰/۴٪) می‌باشد (جدول ۳).

وضعیت ریشه مولر سوم مندیبل نسبت به کانال اینفریور آلوئولار را نشان می‌دهد. طبق اطلاعات بدست آمده در هر دو جنس مرد و زن بیشترین آمار مربوط به مجاورت با کانال (۷۵/۴٪) می‌باشد.

جدول ۳. درصد فراوانی وضعیت ریشه‌ها نسبت به کانال آلوئولار تحتانی در دندان مورد مطالعه به تفکیک جنس

جنس	درگیر بودن کانال		فاصله دارد (حداقل ۲ میلی‌متر)		مجاورت با کانال		عبور از کانال		کل
	تعداد	درصد	تعداد	درصد	تعداد	درصد	تعداد	درصد	
مرد	۴۴	۱۳/۶	۱۲	۳/۷	۲۶۸	۸۲/۷	۰	۰	۳۲۴
زن	۱۰۳	۲۳/۴	۲۶	۶	۳۰۸	۷۰	۳	۰/۶	۴۴۰
کل	۱۴۷	۱۹/۲	۳۸	۵	۵۷۶	۷۵/۴	۳	۰/۴	۷۶۴

آنالیز آماری تی انجام گرفت و طبق آن تفاوت بین فراوانی وضعیت ریشه مولر سوم نسبت به کانال اینفریور آلوئولار در دو جنس معنی‌دار می‌باشد ( $p=0/05$ ,  $p=0/00044$ ).

آنالیز آماری مجذور کای انجام گرفت و طبق آن تفاوت بین فراوانی انواع وضعیت ریشه مولر سوم نسبت به کانال اینفریور آلوئولار در مردان معنی‌دار نمی‌باشد ( $p=0/24$ ,  $p=0/05$ ).

آنالیز آماری مجذور کای انجام گرفت و طبق آن تفاوت بین فراوانی انواع وضعیت ریشه مولر سوم نسبت به کانال اینفریور آلوئولار در زنان معنی‌دار نمی‌باشد ( $p=0/23$ ,  $p=0/05$ ).

طبق آمار بدست آمده در هر دو جنس مرد و زن بیشترین تعداد مربوط به ۲ ریشه (۹۵/۶٪) و سپس ۱ ریشه (۳/۴٪) می‌باشد. هیچ دندان ۳ ریشه ای در این مطالعه وجود نداشت و در ۱ درصد از دندان‌ها نیز به علت زاویه قرارگیری آنها تعداد ریشه‌ها قابل تشخیص نبود (جدول ۴).

آزمون آماری تی انجام گرفت و طبق آن تفاوت بین فراوانی تعداد ریشه‌ها در دو جنس معنی‌دار نبود ( $p=0/05$ ). همچنین آنالیز آماری مجذور کای نشان داد تفاوت بین فراوانی انواع تعداد ریشه‌ها در مردان و نیز زنان معنی‌دار نمی‌باشد ( $p=0/05$ ).

جدول ۴. درصد فراوانی تعداد ریشه‌های دندان مورد مطالعه به تفکیک جنس

جنس	تعداد ریشه‌ها		۱		۲		۳		بیشتر		نامشخص		کل
	تعداد	درصد	تعداد	درصد	تعداد	درصد	تعداد	درصد	تعداد	درصد	تعداد	درصد	
مرد	۵	۱/۵	۳۱۵	۹۷/۲	۰	۰	۰	۰	۰	۰	۴	۱/۳	۳۲۴
زن	۲۱	۴/۷	۴۱۵	۹۴/۳	۰	۰	۰	۰	۰	۰	۴	۱	۴۴۰
کل	۲۶	۳/۴	۷۳۰	۹۵/۶	۰	۰	۰	۰	۰	۰	۸	۱	۷۶۴

جدول مربوط به فراوانی شکل ریشه‌ها نشان می‌دهد که در هر دو جنس مرد و زن بیشترین شکل ریشه‌ها از نوع مستقیم (۷۷/۹٪) و سپس از نوع انحنا دار در یک جهت (۱۵/۸٪) و در نهایت از نوع انحنا دار در دو جهت (۵/۳٪) می‌باشد. در ۱ درصد از دندان‌ها نیز به علت زاویه قرارگیری آنها شکل ریشه‌ها قابل تشخیص نبود (جدول ۵).

آزمون آماری تی انجام گرفت و طبق آن تفاوت بین فراوانی شکل ریشه‌ها در دو جنس معنی‌دار می‌باشد ( $p=0/01$ ).

آنالیز آماری مجذور کای انجام گرفت و طبق آن تفاوت بین فراوانی انواع شکل ریشه‌ها در مردان و نیز زنان معنی‌دار نبود ( $p=0/05$ ).

جدول ۵. درصد فراوانی شکل ریشه‌های دندان مورد مطالعه به تفکیک جنس

جنس	شکل ریشه ها	مستقیم		انحنادار در یک جهت		انحنادار در دو جهت		نامشخص		کل
		تعداد	درصد	تعداد	درصد	تعداد	درصد	تعداد	درصد	
مرد		۲۶۷	۸۲/۴	۴۰	۱۲/۳	۱۳	۴	۴	۱/۳	۳۲۴
زن		۳۲۸	۷۴/۶	۸۱	۱۸/۴	۲۷	۶	۴	۱	۴۴۰
کل		۵۹۵	۷۷/۹	۱۲۱	۱۵/۸	۴۰	۵/۳	۸	۱	۷۶۴

جدول مربوط به فراوانی آسیب به ساختارهای مجاور توسط مولر سوم مندیبل نشان می‌دهد که بیشترین نوع آسیب در مردان از تحلیل استخوان رادیوگرافیک<sup>۱</sup> (۳۴٪)، سپس از نوع پوسیدگی مولر دوم (۲۶٪) و در نهایت از نوع تحلیل مولر دوم (۷٪) و در زنان از نوع پوسیدگی مولر دوم (۳۲٪)، تحلیل استخوان رادیوگرافیک (۲۷٪) و سرانجام تحلیل مولر دوم (۷/۳٪) می‌باشد. همچنین ۳۳ درصد از دندان‌ها در مردان و ۳۳/۷ درصد در زنان بدون تاثیر بوده‌اند (جدول ۶).

آزمون آماری تی انجام گرفت و طبق آن تفاوت بین فراوانی آسیب به ساختارهای مجاور در دو جنس معنی‌دار بود ( $p=0/05$ ,  $p=0/049$ ). آنالیز آماری مجذور کای انجام گرفت و طبق آن تفاوت بین فراوانی انواع آسیب به ساختارهای مجاور در مردان معنی‌دار بود ( $p=0/05$ ,  $p=0/03$ ). تفاوت بین فراوانی انواع آسیب به ساختارهای مجاور در زنان نیز معنی‌دار بود ( $p=0/05$ ,  $p=0/02$ ).

جدول ۶. درصد فراوانی آسیب بر ساختارهای مجاور دندان مورد مطالعه به تفکیک جنس

جنس	آسیب به ساختارهای مجاور			تحلیل استخوان رادیوگرافیک		تحلیل مولر ۲		پوسیدگی مولر ۲		کل
	تعداد	درصد	بدون تاثیر	تعداد	درصد	تعداد	درصد	تعداد	درصد	
مرد	۸۴	۲۶	۳۳	۱۱۰	۳۴	۷	۲۳	۲۶	۸۴	۳۲۴
زن	۱۴۱	۳۲	۳۳/۷	۱۱۹	۲۷	۷/۳	۳۲	۳۲	۱۴۱	۴۴۰
کل	۲۲۵	۲۹/۴	۳۳/۴	۲۲۹	۳۰	۷/۲	۵۵	۵۸	۲۲۵	۷۶۴

### بحث

دندان‌های مولر سوم آخرین دندان‌هایی هستند که رویش می‌یابند. در برخی از مردم، بخشی یا همه دندان به خاطر کمبود فضا، موانع و موقعیت‌های غیرطبیعی نهفته می‌مانند. دندان‌های عقل نهفته به خاطر درد، عفونت و یا به صورت اتفاقی به وسیله پرتونگاری معمول دندانپزشکی آشکار می‌شوند. پری کرونیته، آبسه و سلولیت، صدمه به دندان‌های مجاور، ایجاد کیست و دردهایی با علت ناآشکار و پراکنده به نواحی سر و گردن از مشکلاتی هستند که

به نهفتگی دندان مولر سوم نسبت داده می‌شوند [۱۴، ۱۵]. در این بررسی بر این پایه که رشد در سن ۱۷ سالگی کامل می‌شود، گروه سنی ۴۰-۱۸ سال انتخاب شدند. در سن ۱۸ سالگی دندان مولر سوم با فضای ناکافی یا موقعیت نامناسب برای رویش با اعتماد بیشتری قابل تشخیص خواهد بود. همچنین تغییراتی را در زاویه دندان تا سن ۳۲ سالگی می‌توان دید از سن ۴۰ سالگی به بالا نیز بعضی از مولرهای سوم کشیده شده‌اند [۱۶، ۱۷]. بررسی عمق نهفتگی در این مطالعه نسبت به مولر دوم انجام گرفته است که بیشترین درصد در زنان و مردان متفاوت می‌باشد. بدین ترتیب که در مردان

<sup>1</sup> Radiographic Bone Loss



۸۸/۳ درصد آنها جدا و Sharp بودند. همچنین وضعیت ریشه‌های تعدادی از دندان‌ها (۱٪) به علت زاویه قرارگیری خاصشان واضح نبود. مسلماً هرچه ریشه‌ها کوتاه‌تر، به هم چسبیده و مخروطی باشند خارج کردن آنها راحت‌تر خواهد بود. با توجه به اینکه تا زمان انجام پژوهش، مطالعه چاپ شده ای در مورد تعداد و وضعیت ریشه‌ها وجود نداشت لذا امکان مقایسه نتایج این مطالعه با سایر مطالعات نیز وجود ندارد [۲۱].

همانطور که بیان شد، دندان نهفته می‌تواند باعث یک سری شرایط پاتولوژیک گردد. در این مطالعه ۳ مورد از آنها مورد بررسی قرار گرفت که شامل تحلیل استخوان رادیوگرافیک، تحلیل ریشه مولر دوم و پوسیدگی مولر دوم می‌باشند. آمار در زنان و مردان متفاوت بود به طوری که در جنس مونث ۳۳/۷ درصد دندان‌ها نقشی در ایجاد تحلیل استخوان یا آسیب به مولر مجاور نداشتند و با اختلاف بسیار کم، ۳۲ درصد آنها باعث پوسیدگی مولر دوم شده بودند. اما در مردان بیشتر دندان‌ها (۳۴٪) باعث ایجاد تحلیل استخوان رادیوگرافیک شده اند. در حالت کلی، در کل جامعه آماری بیشترین درصد مربوط به پاکت پرپودنتال می‌باشد (۳۰٪) که این آمار با مطالعات آبیچینا همسو است و با مطالعات سومیت<sup>۳</sup> و همکاران در هند مطابقت داشت [۲۲]. احتمال تحلیل ریشه‌های مولر دوم در هر دو جنس، پایین‌ترین درصد را به خود اختصاص داده است [۲۳].

کیفیت پایین گرافی‌های تصویربرداری پانورامیک از محدودیت‌های مطالعه حاضر محسوب می‌شود که با استفاده از دستگاه‌های پرتونگاری پیشرفته و دقیق قابل حل است.

### نتیجه گیری

نتایج حاصل از این مطالعه که بر روی ۳۸۲ بیمار دارای دندان مولر سوم نهفته دو طرفه، در بازه سنی ۱۸ تا

بیشتر از نوع B و در زنان از نوع C می‌باشد. ولی در حالت کلی، با در نظر گرفتن کل جامعه آماری بیشترین درصد مربوط به کلاس B می‌باشد (۳۹/۶٪). این آمار موافق با مطالعات هاتم و همکارانش است چرا که بیشترین عمق نهفتگی در آنها نیز از نوع B می‌باشد. ولی مغایر با مطالعات عشق پور می‌باشد زیرا که در آنها بیشترین عمق نهفتگی از نوع A بود [۱۰، ۱۸]. همچنین آسبر<sup>۱</sup> و همکاران در امریکا، کوئک<sup>۲</sup> و همکاران در سنگاپور بیشترین حالت عمق نهفتگی در مولر سوم ماگزپلا را از نوع نهفتگی B نشان دادند [۹، ۱۹].

در این مطالعه فاصله انتهایی ریشه مولر سوم نهفته از کانال آلوئولار تحتانی نیز مورد بررسی قرار گرفت. که بیشترین درصد را گزینه مجاورت با کانال به خود اختصاص داد (۷۵/۴٪). این آمار مشابه با یافته‌های آبیچینا [۲۰] می‌باشد چرا که بیشترین درصد را در این مقاله وضعیت مماس کانال و ریشه‌ها به خود اختصاص داده بود (۸۱/۷٪). ولی نکته مهمی که وجود دارد این است که این پژوهش بر روی افرادی انجام شده که پس از انجام رادیوگرافی پانورامیک برای بررسی بیشتر به<sup>۳</sup> CBCT رادیولوژی ارجاع داده شده بودند. پس باز هم رادیوگرافی پانورامیک روش انتخابی برای بررسی وضعیت دندان نهفته می‌باشد چرا که تهیه CBCT هم از نظر مالی و هم از نظر اخلاقی نیازمند اندیکاسیون‌های خاص می‌باشد که در اکثریت بیماران وجود ندارد. فقط در صورت مشاهده نزدیکی بیش از حد به کانال یا احتمال درگیری کانال می‌توان بیمار را برای بررسی بیشتر به CBCT ارجاع داد [۱۹، ۲۰].

در ادامه مطالعه تعداد ریشه‌ها، شکل و وضعیت آنها نسبت به هم مورد بررسی قرار گرفت. ۹۵/۶ درصد دندان‌ها دو ریشه، ۷۷/۹ درصد ریشه‌ها مستقیم و

<sup>1</sup> Asber

<sup>2</sup> Quek

<sup>3</sup> Cone Beam Computed Tomography

<sup>4</sup> Someet

تحتانی، شکل ریشه‌ها و آسیب به ساختارهای مجاور، تفاوت معنی‌داری بین آنها دیده شد. بنابراین با جمع‌آوری و گزارش اطلاعات در مورد موقعیت دندان نهفته در جمعیت شهر اردبیل، دندانپزشکان می‌توانند تصمیم درستی راجع به شیوه جراحی دندان مولر سوم اتخاذ کرده و در نتیجه از آسیب‌ها و عوارض احتمالی درمان و هزینه‌های مختلف آن بکاهند و به علت عوارض احتمالی که حاصل فقدان رویش این دندان‌ها است و نیز به علت همراهی ضایعات کیستیک و تومورال با دندان‌های نهفته، شناخت و توجه به امر درمان این دندان‌ها مهم و ضروری به نظر می‌رسد.

۶۰ سال انجام گرفت نشان می‌دهد بیشتر دندان‌ها در مجاورت کانال و دارای ۲ ریشه مستقیم و جدا از هم بودند. در مورد عمق نهفتگی و آسیب به ساختارهای مجاور بین زنان و مردان نتایج متفاوتی حاصل شد. به‌طوری که بیشترین عمق در مردان کلاس B و بیشترین آسیب از نوع پاکت پریودنتال و در زنان کلاس C و بیشترین آسیب پس از حالت بی اثر از نوع پوسیدگی مولر دوم می‌باشد. ولی در حالت کلی در کل جامعه آماری، بیشترین عمق نهفتگی از نوع کلاس B و بیشترین نوع آسیب از نوع پاکت پریودنتال می‌باشد. در بررسی تعداد ریشه‌ها و ارتباط آنها تفاوت معنی‌داری بین زنان و مردان وجود نداشت ولی در مورد عمق نهفتگی، فاصله از کانال آلوئولار

## References

- 1- Belinfante LS. Contemporary oral and maxillofacial surgery: what does it offer our patients? Dent Today. 1990 Jun-Jul;9(5):30-1.
- 2- Almendros-Marqués N, Alaejos-Algarra E, Quinteros-Borgarello M, Berini-Aytés L, Gay-Escoda C. Factors influencing the prophylactic removal of asymptomatic impacted lower third molars. Int J Oral Maxillofac Surg. 2008 Jan;37(1):29-35.
- 3- Moyers RE. Quality assurance in orthodontics. Am J Orthod Dentofacial Orthop. 1990 Jan;97(1):3-9.
- 4- Pillai AK, Thomas S, Paul G, Singh SK, Moghe S. Incidence of impacted third molars: A radiographic study in People's Hospital, Bhopal, India. J Oral Biol Craniofac Res. 2014 May-Aug;4(2):76-81.
- 5- Gupta S, Bhowate RR, Nigam N, Saxena S. Evaluation of impacted mandibular third molars by panoramic radiography. ISRN Dent. 2010 Sep 26.
- 6- Elsely M, Rock W. Influence of orthodontic treatment on development of third molars. Br J Oral Maxillofac Surg. 2000 Aug;38(4):350-3.
- 7- Gündüz K, Açıkgöz A, Egrioglu E. Radiologic investigation of prevalence, associated pathologies and dental anomalies of non-third molar impacted teeth in Turkish oral patients. Chin J Dent Res. 2011;14(2):141-6.
- 8- Neves FS, Souza T, Almeida S, Haiter-Neto F, Freitas D, Bóscolo FN. Correlation of panoramic radiography and cone beam CT findings in the assessment of the relationship between impacted mandibular third molars and the mandibular canal. Dentomaxillofac Radiol. 2012 Oct;41(7):553-7.
- 9- Lim AAT, Wong CW, Allen Jr JC. Maxillary third molar: patterns of impaction and their relation to oroantral perforation. J Oral Maxillofac Surg. 2012 May;70(5):1035-9.
- 10- Hatem M, Bugaighis I, Taher EM. Pattern of third molar impaction in Libyan population: A retrospective radiographic study. Saudi J Dent Res. 2016;7(1):7-12.
- 11- Al-Anqudi SM, Al-Sudairy S, Al-Hosni A, Al-Maniri A. Prevalence and pattern of third molar impaction: A retrospective study of radiographs in Oman. Sultan Qaboos Univ Med J. 2014 Aug;14(3):e388-92.
- 12- Schersten E, Lysell L, Rohlin M. Prevalence of impacted third molars in dental students. Swed Dent J. 1989;13(1-2):7-13.

- 13- Tudsri S. Incidence of impacted wisdom teeth and complication in Thai community. *J Dent Assoc Thai*. 1988 Jul-Aug;38(4):163-9.
- 14- Castro MA, Lagravere-Vich MO, Amaral TM, Abreu MH, Mesquita RA. Classifications of mandibular canal branching: A review of literature. *World J Radiol*. 2015 Dec;7(12):531-7.
- 15- Chu F, Li T, Lui V, Newsome P, Chow R, Cheung L. Prevalence of impacted teeth and associated pathologies-a radiographic study of the Hong Kong Chinese population. *Hong Kong Med J*. 2003 Jun;9(3):158-63.
- 16- Ventä I, Turtola L, Ylipaavalniemi P. Radiographic follow-up of impacted third molars from age 20 to 32 years. *Int J Oral Maxillofac Surg*. 2001 Feb;30(1):54-7.
- 17- Hugoson A. The prevalence of third molars in a Swedish population: an epidemiological study. *Community Dent Health*. 1988 Jun;5(2):121-38.
- 18- Eshghpour M, Nezadi A, Moradi A, Shamsabadi RM, Rezaer N, Nejat A. Pattern of mandibular third molar impaction: A cross-sectional study in northeast of Iran. *Niger J Clin Pract*. 2014 Nov-Dec;17(6):673-7.
- 19- Quek S, Tay C, Tay K, Toh S, Lim K. Pattern of third molar impaction in a Singapore Chinese population: a retrospective radiographic survey. *Int J Oral Maxillofac Surg*. 2003 Oct;32(5):548-52.
- 20- Obiechina A, Arotiba J, Fasola A. Third molar impaction: evaluation of the symptoms and pattern of impaction of mandibular third molar teeth in Nigerians. *Odontostomatol Trop*. 2001 Mar;24(93):22-5.
- 21- Bataineh AB, Albashaireh ZS, Hazza'a AM. The surgical removal of mandibular third molars: A study in decision making. *Quintessence Int*. 2002 Sep;33(8):613-7.
- 22- Sandhu S, Kaur T. Radiographic evaluation of the status of third molars in the Asian-Indian students. *J Oral Maxillofac Surg*. 2005 May;63(5):640-5.
- 23- Padhye MN, Dabir AV, Girotra CS, Pandhi VH. Pattern of mandibular third molar impaction in the Indian population: a retrospective clinico-radiographic survey. *Oral Surg Oral Med Oral Pathol Oral Radiol*. 2013 Sep;116(3):e161-6.