

اثرات محافظتی کروسین بر استئاتوز کبد در موش‌های صحرایی تغذیه شده با جیره پرچرب

داریوش مهاجری^{۱*}، علی رضایی^۲، غفور موسوی^۳، محمد مآذنی^۴، عادل رضائی مقدم^۵

^۱ گروه پاتوبیولوژی، دانشگاه آزاد اسلامی، واحد تبریز، تبریز، ایران ^۲ گروه علوم درمانگاهی، دانشگاه آزاد اسلامی، واحد تبریز، تبریز، ایران ^۳ گروه علوم درمانگاهی، دانشگاه آزاد اسلامی، واحد تبریز، تبریز، ایران ^۴ گروه علوم پایه دانشکده پزشکی، دانشگاه علوم پزشکی اردبیل، اردبیل، ایران ^۵ دانشگاه آزاد اسلامی، واحد اردبیل، باشگاه پژوهشگران جوان، اردبیل، ایران
*نویسنده مسئول. تلفن: ۰۴۱۱۶۳۷۲۲۷۴ فاکس: ۰۴۱۱۶۳۷۳۹۳۵ پست الکترونیک: daryoushmohajeri@yahoo.com

چکیده

زمینه و هدف: هدف از مطالعه حاضر ارزیابی اثرات محافظتی کروسین در برابر کبد چرب ناشی از رژیم غذایی پرچرب در مدل موش صحرایی می‌باشد.

روش کار: بدین منظور، موش‌های صحرایی نر در گروه‌های آزمایشی متفاوت، توسط رژیم غذایی استاندارد به عنوان شاهد، رژیم غذایی پرچرب جهت ایجاد استئاتوز کبد و رژیم غذایی پرچرب به علاوه گاواژ کروسین در دوزهای مختلف (۲۵، ۵۰ و ۱۰۰ mg/kg/day) جهت محافظت از کبد در برابر استئاتوز تیمار گردیدند و از لحاظ تغییرات پروفایل لیپیدی سرم، بیومارکرهای سرمی آسیب بافت کبد، فعالیت آن‌تی اکسیداتیوی کبد و تغییرات هیستوپاتولوژیک آن مورد مقایسه قرار گرفتند. سطوح سرمی پروفایل لیپیدی جهت ارزیابی اختلالات متابولیک، آلانین آمینوترانسفراز و آسپارات آمینوترانسفراز برای ارزیابی آسیب کبدی، آلکالین فسفاتاز و بیلی‌روبین برای ارزیابی عملکرد صفراوی کبد، و آلبومین برای سنجش عملکرد سوخت و ساز کبد، مالون دی آلدئید و گلوتاتیون احیاء به منظور ارزیابی فعالیت رادیکال‌های آزاد کبد، فعالیت آنزیم‌های گلوتاتیون پراکسیداز، سوپراکسید دسموتاز و کاتالاز جهت تعیین وضعیت آن‌تی‌اکسیدانی کبد اندازه‌گیری گردیدند. مطالعه هیستوپاتولوژی کبد به منظور تأیید یافته‌های بیوشیمیایی انجام پذیرفت.

یافته‌ها: پس از ۴ هفته تیمار، جیره پر چرب باعث بروز اثرات زیان‌آور متابولیکی شامل هیپرتری‌گلیسریدی، هیپرکلسترولمی و اختلال عملکرد کبد شد. موش‌هایی که با جیره پرچرب تغذیه شده بودند، افزایش فعالیت آنزیم‌های هپاتوسیستی را در پلاسما و کاهش معنی‌دار فعالیت آن‌تی‌اکسیدان‌ها و افزایش میزان شاخص پراکسیداسیون لیپیدی را در بافت کبد نشان دادند. تیمار با کروسین به‌طور معنی‌داری میزان افزایش یافته مارکرهای آسیب بافت کبد در سرم و مالون دی آلدئید بافت کبد را کاهش داد همچنین آن‌تی‌اکسیدان‌های کبد و لیپیدهای بیش از حد افزایش یافته سرم را به حالت طبیعی برگرداند. آسیب‌شناسی بافتی کبد تغییرات ایجاد شده توسط جیره پرچرب و اثرات محافظت از کبدی کروسین را مورد تأیید قرار داد.

نتیجه‌گیری: کروسین اثرات محافظتی خود را در استئاتوز کبد موش‌های صحرایی تغذیه شده با جیره پرچرب، احتمالاً از طریق عملکرد آن‌تی‌اکسیدانی خود اعمال می‌دارد.

کلمات کلیدی: جیره غذایی پرچرب؛ کروسین؛ آن‌تی‌اکسیدان‌ها؛ استئاتوز کبد

دریافت: ۹۰/۸/۱۰ پذیرش: ۹۱/۲/۲۳

لطفاً به این مقاله به شکل زیر ارجاع دهید:

مقدمه

کبد چرب غیرالکلی^۱ (NAFLD) به عنوان معضلی جهانی، گریبانگیر بشر بوده که معمولاً با چاقی مغرط، هیپرلیپیدمی و دیابت ملیتوس نوع ۲ همراه می‌باشد. تحقیقات نشان داده است که تغذیه با حیره پرچرب منجر به استئاتوز کبد می‌گردد [۱].

تری‌گلیسرید و کلسترول، لیپیدهای بیولوژیک مهمی هستند که دریافت بیش از حد آنها از طریق حیره غذایی منجر به هیپرتری‌گلیسریدمی [۲،۳] و هیپرکلسترولمی [۴] می‌گردد. NAFLD با تجمع تری‌گلیسریدها در هپاتوسیت‌ها که در اثر استریفیکاسیون اسیدهای چرب آزاد و گلیسرول شکل می‌گیرند، مشخص می‌شود. افزایش اسیدهای چرب آزاد در کبد از سه منبع جداگانه یعنی لیپولیز (هیدرولیز اسید چرب و گلیسرول از تری‌گلیسرید) در بافت چربی، رژیم غذایی پر چرب و لیپوژنز مجدد (بیوسنتز اسیدهای چرب) سرچشمه می‌گیرد [۵]. در مقابل، اسیدهای چرب ممکن است از طریق بتا اکسیداسیون، استریفیکاسیون مجدد به تری‌گلیسریدها و ذخیره به شکل قطرات چربی، یا دفع به صورت VLDL^۲ مصرف شوند. بنابراین، تجمع چربی در کبد می‌تواند در اثر افزایش سنتز چربی، کاهش حذف چربی و یا کاهش اکسیداسیون آن به وقوع بپیوندد. دانلی^۳ و همکارانش در سال ۲۰۰۵ نشان داده‌اند که ۶۰٪ محتوای تری‌گلیسرید کبد از اینفلاکس اسیدهای چرب از بافت چربی، ۲۶٪ از لیپوژنز مجدد، و ۱۵٪ از حیره غذایی منشا می‌گیرد [۶]. کبد چرب غیر الکلی با یکسری تغییرات هیستوپاتولوژیک که از استئاتوز تا سیروز متفاوت است، همراه می‌باشد [۷-۱۰]. سابقاً عقیده بر این بود که استئاتوز پدیده‌ای ساده بوده و بدون عوارض می‌باشد. لکن، امروزه مشخص شده است

که کبد چرب به عواملی همچون استرس‌های اکسیداتیو آسیب‌پذیر بوده و می‌تواند به استئاتوهپاتیت^۴ (شکل ۱) که با نکروز، آماس، فیبروز و سیروز مشخص می‌شود، منجر گردد [۱۱،۱۲]. در پاتوژنز استئاتوهپاتیت غیر الکلی^۵ (NASH) فرض بر این است که تجمع تری‌گلیسرید در کبد یا استئاتوز باعث افزایش حساسیت کبد به آسیب‌های ناشی از سیتوکائین‌ها یا لیپوکائین‌های آماسی، اختلالات عملکردی میتوکندری‌ها و استرس اکسیداتیو خواهد شد که خود منجر به استئاتوهپاتیت و یا فیبروز می‌شود [۱۳،۱۴]. باریو^۶ و همکارانش در سال ۲۰۰۷ نشان داده‌اند که استرس اکسیداتیو در تبدیل استئاتوز به استئاتوهپاتیت موثر می‌باشد [۱۵]. به هر حال، اگرچه استئاتوز ممکن است به نارسایی کامل کبد منجر شود، لکن درمان مناسب و ایده‌آلی برای آن بنا نشده است [۷]. مواد بیولوژیک با منشأ گیاهی شاخه‌ای از فارماکوتراپی مدرن بیماری‌ها را تشکیل می‌دهند. اگر چه عوامل دارویی متنوعی برای درمان انواع بیماری‌ها وجود دارد، لکن اغلب بیماران قادر به تحمل اثرات جانبی داروهای شیمیایی نیستند و از سوی دیگر اکثر گیاهان اثرات جانبی بسیار اندکی بر روی بیماران به جای می‌گذارند.

کروسین^۷ به عنوان یک کاروتنوئید گلیکوزیده ماده‌ای است که دارای اثرات هیپوتری‌گلیسریدمیک و هیپو کلسترولمیک قوی می‌باشد [۱۶]. مطالعات متعدد نشان داده‌اند که کروسین دارای اثرات فارماکولوژیک متعدد از جمله اثرات محافظتی علیه بیماری‌های قلبی-عروقی [۱۶-۱۸]، جلوگیری از پرولیفراسیون سلول‌های توموری [۱۹]، محافظت از سیستم عصبی [۲۰،۲۱] و محافظت از هپاتوسیت‌ها [۲۲] را نیز دارا می‌باشد. در هر صورت، در بین

⁴ Steatohepatit

⁵ Non-Alcoholic Steatohepatitis

⁶ Barbuio

⁷ crocin

¹ Non Alcoholic Fatty Liver Disease

² Very Low Density Lipoprotein

³ Donnelly

مثبت)، ۴ تا ۶- گروه‌های تغذیه با جیره پر چرب + کروسین (۲۵ mg Kg/day، ۵۰ و ۱۰۰) تقسیم گردید. موش‌ها برای سازگاری با محیط جدید، قبل از آغاز مطالعه به مدت یک هفته در قفس‌های فایبرگلاس مخصوص در شرایط ۱۲ ساعت روشنایی و ۱۲ ساعت تاریکی و دمای $23 \pm 2^\circ\text{C}$ و دسترسی آزاد به مقادیر دلخواه آب و غذای پودر شده استاندارد نگاه‌داری شدند. کروسین I از شرکت Fluka Chemicals (کشور انگلستان) خریداری شد. در این مطالعه کلیه ملاحظات اخلاقی و پروتکل‌های کار روی حیوانات آزمایشگاهی، مورد تأیید کمیته نظارت بر حقوق حیوانات آزمایشگاهی مرکز تحقیقات دانشگاه آزاد اسلامی تبریز بود. جهت جلوگیری از تورش^۲ در تحقیق، مراحل مختلف مطالعه به صورت دوسو بی‌خبر انجام شد. بدین معنی که، کارآزمایی به نحوی برنامه‌ریزی شد که نه تیمارگر و نه آزمایشگاه، در هیچ یک از مراحل متوجه گروه‌های تخصیص یافته مورد (تیمار) و شاهد نبودند.

الف- طرح آزمایش

موش‌های صحرایی نر در گروه‌های آزمایشی ذکر شده، توسط رژیم غذایی استاندارد به عنوان شاهد، رژیم غذایی پرچرب جهت ایجاد استئاتوز کبد و رژیم غذایی پرچرب به علاوه گاوژ کروسین در دوزهای مختلف (۲۵ mg kg-1/day، ۵۰ و ۱۰۰) جهت محافظت از کبد در برابر استئاتوز تیمار گردیدند و از لحاظ تغییرات پروفایل لیپیدی سرم، بیومارکرهای سرمی آسیب بافت کبد، فعالیت آنتی اکسیداتیوی کبد و تغییرات هیستوپاتولوژیک آن مورد مقایسه قرار گرفتند. در گروه‌های تغذیه با جیره پر چرب، برای ایجاد استئاتوز کبد، از امولسیون پرچرب (جدول ۱).

مکانیسم‌های محافظتی مختلف، فعالیت آنتی‌اکسیدانی کروسین مسئول اثرات فارماکولوژیکی آن قلمداد شده است [۱۹].

با توجه به اثرات هیپولیپیدمیک [۲۳] و آنتی‌اکسیدانی کروسین [۲۴]، این ماده احتمالاً توانایی آن را خواهد داشت که بتواند کبد را از ابتلاء به استئاتوز و در پی آن آسیب‌های ناشی از تنش‌های اکسایشی محافظت کند. در هر صورت با توجه به بررسی منابع، مطالعه‌ای در رابطه با اثرات محافظتی کروسین از ابتلاء به استئاتوز کبد در موارد تغذیه با جیره پر چرب وجود ندارد. بنابراین، تحقیق حاضر برای اولین بار جهت ارزیابی اثرات محافظتی کروسین از استئاتوز کبد در موش‌های صحرایی تغذیه شده با جیره پر چرب اجرا گردیده است. به هر حال، با انجام این مطالعه خاصیت دارویی کروسین در محافظت از استئاتوز کبد در مواقع تغذیه با جیره پر چرب برای اولین بار مورد ارزیابی قرار می‌گیرد که در صورت تأیید می‌تواند به عنوان یک منبع قابل دسترس با خاصیت هیپولیپیدمیک و آنتی‌اکسیدانی جهت محافظت در برابر استئاتوز و عوارض وخیم ناشی از آن مورد استفاده قرار گیرد.

روش کار

مطالعه حاضر از نوع تجربی آزمایشگاهی بوده و در سال ۱۳۹۰ در مرکز تحقیقات دانشگاه آزاد اسلامی تبریز انجام گردید. جامعه آماری این مطالعه شامل موش‌های صحرایی نر نژاد ویستار در محدوده وزنی 180 ± 20 گرم و سن ۹ هفته بود. نمونه‌ای به تعداد ۶۰ ستر موش صحرایی از مرکز پرورش حیوانات آزمایشگاهی دانشگاه آزاد اسلامی تبریز تهیه و به‌طور تصادفی به ۶ گروه مساوی شامل: ۱- گروه شاهد سالم ۲- گروه تغذیه با جیره پر چرب ۳- گروه تغذیه با جیره پرچرب + کلوفیبرات^۱ (به عنوان کنترل

² Bias

¹ Clofibrate

جدول ۱. ترکیب امولسیون پر چرب جهت گاواژ به موش‌های صحرایی

ترکیب	مقدار مصرف
روغن ذرت	۴۰۰ گرم
ساکاروز	۱۵۰ گرم
پودر کامل شیر	۸۰ گرم
کلسترول	۱۰۰ گرم
سدیم دی‌اکسی کولات	۱۰ گرم
توئین ۸۰	۳۶/۴ گرم
پروپیلن گلیکول	۳۱/۱ گرم
مولتی ویتامین	۲/۵ گرم
نمک	۱۰ گرم
مواد معدنی مخلوط	۱/۵ گرم
آب مقطر	۳۰۰ میلی‌لیتر

سینوس پشت کره چشم^۲ تهیه گردید. سرم نمونه‌های خون توسط سانتریفیوژ با سرعت ۲۵۰۰ دور در دقیقه و به مدت ۱۵ دقیقه در دمای ۳۰ درجه سانتی‌گراد جدا شد. جهت سنجش پارامترهای مذکور از کیت‌های تجاری موجود (Beijing, China) استفاده شد. سطوح سرمی تری‌گلیسرید (TG)، کلسترول تام (TC)، کلسترول LDL (LDL-C) و کلسترول HDL (HDL-C) نیز به روش آنزیماتیک با کیت‌های تجاری (Nanjing, China) اندازه‌گیری گردید. همچنین میزان کلسترول VLDL (VLDL-C) با تفریق مقدار LDL-C و HDL-C از کلسترول تام محاسبه شد.

ج) وضعیت آنتی‌اکسیدانی کبد

همه موش‌ها هم‌زمان با ایجاد دررفتگی در مهره‌های گردن^۳ به راحتی کشته شدند. کبد موش‌ها سریعاً خارج و در سالین بسیار سرد شستشو و هموژنات ۱۰٪ در ۱/۱۵ (w/v) کلرور پتاسیم تهیه شد. هموژنات با سرعت ۷۰۰۰ دور در دقیقه و به مدت ۱۰ دقیقه در دمای ۴ درجه سانتی‌گراد سانتریفیوژ شده و محلول رویی جهت سنجش میزان پراکسیداسیون لیپیدی از طریق اندازه‌گیری مقدار مالون‌دی‌آلدئید^۴ (MDA) و همچنین برای اندازه‌گیری فعالیت آنزیم‌های آنتی‌اکسیدانی سوپراکسید دیسموتاز (SOD)، کاتالاز (CAT)، گلووتاتیون پراکسیداز (GPX) و گلووتاتیون ردوکتاز (GR) مورد استفاده قرار گرفت.

فعالیت آنزیم‌های آنتی‌اکسیدانی مورد مطالعه و میزان MDA با استفاده از کیت‌های تجاری موجود (Nanjing Jiancheng Bioengineering Institute, Nanjing, China) و طبق دستورالعمل شرکت تولید کننده کیت انجام شد. مقدار MDA بافتی به صورت نانومول مالون‌دی‌آلدئید (nmol) در میلی‌گرم

طبق روش ارائه شده توسط زو^۱ و همکاران در سال ۲۰۰۶ استفاده شد [۲۵]. به طور خلاصه، موش‌های گروه‌های ۲ تا ۶، امولسیون پرچرب را به میزان ۱۰ ml/kg، روزانه راس ساعت ۸ صبح به مدت ۴ هفته از طریق گاواژ دریافت کردند. هم‌زمان به موش‌های گروه شاهد نیز به همان میزان (ml/kg) ۱۰ سالین نرمال گاواژ شد. گروه‌های تیمار با کروسین (گروه‌های ۴ تا ۶) نیز کروسین را به میزان ۲۵ ml/kg/day و ۵۰ و ۱۰۰ [۲۳] و گروه کنترل مثبت، کلو فیبرات را به میزان ۳۲۰ ml/kg/day از طریق گاواژ [۲۳] به صورت سوسپانسیون در متیل سلولز ۰/۵٪ (۲ ml/kg) [۲۳] دریافت کردند. به موش‌های گروه شاهد نیز به همان میزان (ml/kg) ۲ متیل سلولز ۰/۵٪ گاواژ [۲۳] گردید.

ب) سنجش پارامترهای بیوشیمیایی سرم و متابولیسم چربی

در پایان دوره آزمایش جهت اندازه‌گیری برخی فاکتورهای بیوشیمیایی شامل آلانین آمینوترانسفراز (ALT)، آسپاراتات آمینوترانسفراز (AST) [۲۶]، آلکالین فسفاتاز (ALP) [۲۷]، آلبومین (Alb) [۲۸] و بیلیروبین تام (TB) [۲۹]. نمونه خون ناشتا از

² Retro-Orbital Plexus

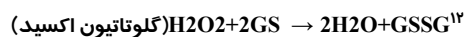
³ Cervical Dislocation

⁴ Malondialdehyde

¹ Zou

فعالیت کاتالاز توسط روش کلایبورن^{۱۰} [۳۲] و بر اساس تجزیه پراکسید هیدروژن در ۲۴۰nm، مورد سنجش قرار گرفت. به طور خلاصه، مخلوط مورد سنجش متشکل از ۱/۹۵ میلی لیتر بافر فسفات (M, γ) pH=۰/۰۵، ۱ میلی لیتر پراکسید هیدروژن (M) ۰/۱۹ و ۰/۰۵ میلی لیتر PMS (۱۰٪) در حجم نهایی ۳ میلی لیتر بود. تغییرات در جذب، در ۲۴۰nm اندازه گیری شد. در نهایت نتیجه به شکل "فعالیت کاتالاز در دقیقه" محاسبه گردید.

فعالیت گلوتاتیون پراکسیداز با استفاده از روش روتراک^{۱۱} و همکاران [۳۳] و بر اساس واکنش ذیل مورد سنجش قرار گرفت.



گلوتاتیون پراکسیداز، در هموژنات بافتی، گلوتاتیون را اکسیده کرده که به طور هم زمان پراکسید هیدروژن به آب احیاء می گردد. این واکنش پس از ۱۰ دقیقه توسط تری کلرواستیک اسید متوقف و گلوتاتیون باقیمانده توسط محلول DTNB^{۱۳} مجدداً فعال گردیده و منجر به تشکیل ترکیب رنگی می گردد که با اسپکتروفوتومتر در ۴۲۰nm اندازه گیری می شود. مخلوط واکنشگر متشکل از ۰/۲ میلی لیتر EDTA^{۱۴} ۰/۸mM، ۰/۱ میلی لیتر آزید سدیم^{۱۵} ۱۰mM، ۰/۱ میلی لیتر پراکسید هیدروژن ۲/۵mM و ۰/۲ میلی لیتر هموژنات بود که در ۳۷ درجه سانتی گراد به مدت ۱۰ دقیقه انکوبه گردید. واکنش با افزودن ۰/۵ میلی لیتر تری کلرواستیک اسید ۱۰ درصد متوقف و لوله ها با ۲۰۰۰ دور در دقیقه به مدت ۱۵ دقیقه سانتریفیوژ شدند. ۳ میلی لیتر دی سدیم هیدروژن ۰/۸ mM و ۰/۱ میلی لیتر DTNB ۰/۰۴ درصد به محلول شناور افزوده شد و بلافاصله رنگ حاصله در ۴۲۰nm اندازه گیری شد.

پروتئین و فعالیت آنتی اکسیدانی به صورت واحدهای قراردادی در میلی گرم پروتئین عنوان گردید.

پراکسیداسیون چربی در کبد با روش رنگ سنجی^۱ به وسیله اندازه گیری TBARS^۲ طبق روش فراگا^۳ و همکاران در سال ۱۹۸۸ [۳۰] انجام شد. به طور خلاصه، ۰/۱ میلی لیتر هموژنات بافتی با ۲ میلی لیتر معرف TBA-HCl-TCA^۴ (۳۷٪ TBA، ۰/۲۵ مول HCL و ۱۵٪ TCA، به نسبت ۱:۱:۱) مخلوط و پس از ۱۵ دقیقه فرارگیری در بن ماری جوش، خنک گردید و در ۳۵۰۰ دور به مدت ۱۰ دقیقه در دمای اتاق سانتریفیوژ شد. شدت جذب محلول رویی شفاف در ۵۳۵ nm در مقابل بلانک اندازه گیری گردید. مقادیر به صورت نانومول بر ۱۰۰ گرم بافت بیان شدند.

فعالیت سوپراکسید دیسموتاز توسط روش نیشیکیمی^۶ و همکاران [۳۱] تعیین گردید. در حدود ۵ میکروگرم از پروتئین های تام هر یک از هموژنات های کبدی با بافر پیروفسفات سدیم، PMT^۷ و NBT^۸ مخلوط گردید. واکنش با افزودن NADH^۹ آغاز شد. مخلوط واکنش در دمای ۳۰ درجه سانتی گراد به مدت ۹۰ ثانیه انکوبه و با افزودن ۱ میلی لیتر اسید استیک گلاسیال متوقف گردید. شدت جذب مخلوط رنگزای تشکیل شده در ۵۶۰nm اندازه گیری شد. هر واحد از فعالیت سوپراکسید دیسموتاز به صورت غلظت آنزیم مورد نیاز برای ممانعت از تولید رنگ تا ۵۰ درصد در ۱ دقیقه، تحت شرایط مطالعه، تعیین گردید.

¹ Colorimetrically

² Thiobarbituric Acid Reacting Substances

³ Fraga

⁴ trichloroacetic Acid

⁵ Thiobarbituric Acid

⁶ Nishikimi

⁷ Phenazine Methosulfate

⁸ Nitro-Blue Terazolium

⁹ Nicotinamide-Adenine Dinucleotide

¹⁰ Claiborne

¹¹ Rotruck

¹² Oxidized Glutathione

¹³ Dithiobis Nitrobenzoic Acid

¹⁴ Ethylenediamine Tetra-Acetic Acid

¹⁵ Sodium Azide

گردید. کلیه درجه‌بندی‌ها با بزرگنمایی $\times 100$ و در ۵ میدان میکروسکوپی از هر برش، به‌طور تصادفی با میکروسکوپ نوری مدل Nikon (ECLIPSE E200، ساخت کشور ژاپن) انجام شد.

ه) تحلیل آماری داده‌ها

برای تحلیل داده‌ها از بسته نرم‌افزاری SPSS-13 استفاده شد. داده‌های به‌دست آمده کمی، به صورت میانگین \pm انحراف استاندارد (mean \pm SD) ارائه و اختلاف معنی‌دار بین گروه‌ها توسط آزمون آماری آنالیز واریانس یک‌طرفه (ANOVA) و آزمون تعقیبی توکی^۵ مورد بررسی قرار گرفت. آزمون یو-مان-ویتنی^۶ نیز برای آنالیز درجات هیستوپاتولوژیک استئاتوز کبد مورد استفاده قرار گرفت. اختلافات در سطح $p < 0.05$ معنی‌دار تلقی شدند. از آزمون آماری کلموگروف-اسمیرنوف^۷ برای تعیین نرمال بودن توزیع پراکندگی داده‌ها استفاده شد.

یافته‌ها

الف-تاثیر کروسین بر تغییر پارامترهای بیوشیمیایی آسیب کبد ناشی از تغذیه با رژیم

پرچرب

نتایج تاثیر کروسین بر پارامترهای بیوشیمیایی آسیب کبد ناشی از تغذیه با رژیم پرچرب در جدول ۲ آورده شده است. در موش‌های گروه تغذیه با حیره پر چرب، سطوح سرمی آنزیم‌های آلانین آمینوترانسفراز (ALT)، آسپاراتات آمینوترانسفراز (AST) و آلکالین فسفاتاز (ALP) و بیلی‌روبین تام سرم (TB) در مقایسه با گروه شاهد سالم، به‌طور معنی‌داری ($p < 0.01$) افزایش و میزان پروتئین تام (TP) و آلبومین سرم (Alb) به‌طور معنی‌داری ($p < 0.01$) کاهش یافت. در گروه کنترل مثبت، کلو فیبرات (320 mg/kg) و در گروه تغذیه با حیره

فعالیت گلوتاتیون پراکسیداز به صورت میلی گرم پروتئین/دقیقه/میکرومول گلوتاتیون اکسید بیان گردید.

فعالیت گلوتاتیون ردوکتاز با استفاده از روش مهنداس^۱ و همکاران [۳۴] بر اساس واکنش ذیل مورد سنجش قرار گرفت.

$$\text{NADPH} + \text{H}^+ + \text{GSSG} \rightarrow \text{NADP}^+ + 2\text{GSH}$$

در حضور گلوتاتیون ردوکتاز، گلوتاتیون اکسیده، احیاء گردیده و هم زمان، NADPH به NADP^+ اکسیده می‌شود. فعالیت آنزیم در دمای اتاق و با ناپدید شدن میزان NADPH در دقیقه با اندازه‌گیری اسپکتروفتومتری کاهش جذب نوری در 340 nm تعیین گردید.

د- هیستوپاتولوژی کبد

آسیب‌شناسی بافتی کبد موش‌های مورد آزمایش با رنگ آمیزی هماتوکسیلین-ئوزین انجام شد. قسمتی از بافت کبد موش‌ها در فرمالین بافری ۱۰٪ پایدار شد و از نمونه‌های پایدار شده با استفاده از شیوه‌های رایج پاساژ بافت و تهیه مقاطع هیستولوژی، برش‌هایی با ضخامت ۵ میکرون و رنگ آمیزی معمول هماتوکسیلین-ئوزین تهیه شد. برای رنگ آمیزی روغن قرمز-او^۲، نمونه‌های منجمد بافت کبد ابتدا در کرایوستات آماده‌سازی شده، سپس پایدار و رنگ‌آمیزی شدند [۳۵]. تغییرات هیستوپاتولوژی کبد به صورت تغییر چربی هپاتوسیت‌ها بر اساس شدت ضایعه طبق روش ارائه شده توسط ونگ^۳ و همکاران در سال ۱۹۹۹ و برون^۴ و همکاران در سال ۲۰۰۹ [۳۶،۳۷]، از صفر تا ۴ (صفر: بدون استئاتوز، ۱: کمتر از ۲۵٪ هپاتوسیت‌ها دچار استئاتوز هستند، ۲: بین ۲۶ تا ۵۰٪ هپاتوسیت‌ها دچار استئاتوز هستند، ۳: بین ۵۱ تا ۷۵٪ هپاتوسیت‌ها دچار استئاتوز هستند و ۴: بیش از ۷۶٪ هپاتوسیت‌ها دچار استئاتوز هستند.) رتبه‌بندی

¹ Mohandas

² Oil-Red-O

³ Wang

⁴ Brunt

⁵ Tukey

⁶ Mann-Whitney U Test

⁷ Kolmogrov-Smirnov

دوز پائین کروسین (۲۵ mg/kg) نتوانست مقادیر افزایش یافته آنزیم‌های مارکر و بیلی‌روبین تام سرم در اثر رژیم پرچرب را به‌طور معنی‌داری کاهش و مقادیر کاهش یافته پروتئین تام و آلبومین سرم را به‌طور معنی‌داری افزایش دهد (جدول ۲).

ب- هیستوپاتولوژی تاثیر کروسین بر آسیب بافت کبد ناشی از رژیم پرچرب

در مطالعات ریزینی، هیچگونه حالت غیر طبیعی در بافت کبد موش‌های گروه شاهد سالم مشاهده نشد (تصویر ۱-۱A). در حالی که، در موش‌های گروه تغذیه با حیره پرچرب که به مدت ۸ هفته فقط با حیره پرچرب تغذیه شده بودند، استئاتوز شدید بافت کبد به صورت تغییر چربی میکرووزیکر و گاهاً ماکرووزیکولر همراه با تورم هیپاتوسیت‌ها ایجاد شده بود (تصویر ۱-۱B). کلوپیرات در موش‌های گروه کنترل مثبت که حیره پرچرب دریافت می‌کردند،

پرچرب + کروسین ۱۰۰ mg/kg/day، دوز بالای کروسین (۱۰۰ mg/kg)، سطوح افزایش یافته سرمی آنزیم‌های ALT، AST و ALP و بیلی‌روبین تام سرم در اثر رژیم پرچرب را به‌طور معنی‌دار (p<۰/۰۱) و تا حد طبیعی کاهش و مقادیر کاهش یافته پروتئین تام و آلبومین سرم در اثر رژیم پرچرب را به‌طور معنی‌دار (p<۰/۰۱) و تا سطوح طبیعی خود افزایش دادند. در گروه تغذیه با حیره پرچرب + کروسین ۵۰ mg/kg/day نیز دوز متوسط کروسین (۵۰ mg/kg) مقادیر افزایش یافته آنزیم‌های مارکر و بیلی‌روبین تام سرم در اثر رژیم پرچرب را به‌طور معنی‌داری (p<۰/۰۵) کاهش و مقادیر کاهش یافته پروتئین تام و آلبومین سرم را به‌طور معنی‌داری (p<۰/۰۵) افزایش داد، هرچند که این مقادیر به حد طبیعی خود نرسیدند. در گروه تغذیه با حیره پرچرب + کروسین ۲۵ mg/kg/day،

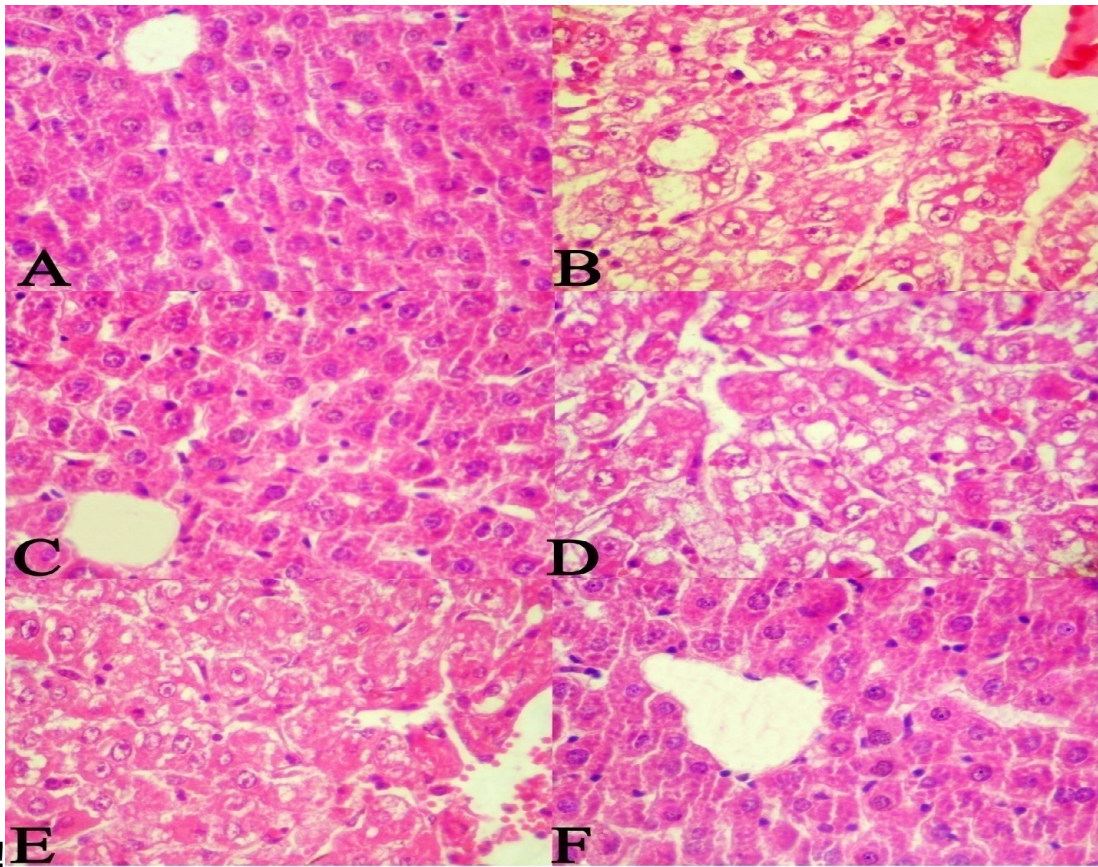
جدول ۲. تاثیر کروسین بر پارامترهای بیوشیمیایی سرم موش‌های صحرایی در استئاتوز کبدی ناشی از رژیم غذایی پرچرب

پارامترها						
گروه‌ها	آلانین آمینو ترانسفراز (U/L)	آسپاراتات آمینو ترانسفراز (U/L)	آلکالین فسفاتاز (IU/L)	بیلی‌روبین تام سرم (mg/dl)	آلبومین (g/dl)	پروتئین تام سرم (g/dl)
شاهد سالم	۵۴/۸۲۲±۳۶ ^{bde}	۶۸/۹۰۲±۷۱ ^{bde}	۱۹۴/۸۷±۹/۰۳ ^{bde}	۰/۸۱±۰/۰۳ ^{bde}	۴/۳۸±۰/۴۲ ^{bde}	۸/۲۸±۰/۵۸ ^{bde}
رژیم غذایی پرچرب	۷۱/۲۵±۳/۱۳ ^{acef}	۹۳/۲۱±۲/۹۶ ^{acef}	۲۸۱/۶۷±۱۱/۲۵ ^{acef}	۱/۲۹±۰/۰۷ ^{acef}	۳/۱۲±۰/۲۱ ^{acef}	۵/۵۶±۰/۴۵ ^{acef}
رژیم غذایی پرچرب + کلوپیرات	۵۵/۹۰±۲/۴۷ ^{bd}	۶۸/۲۱±۱/۳۴ ^{bd}	۲۰۸/۹۲±۸/۰۹ ^{bd}	۰/۸۷±۰/۰۶ ^{bd}	۴/۳۲±۰/۳۶ ^{bd}	۷/۲۶±۰/۴۷ ^{bd}
رژیم غذایی پرچرب + کروسین (۲۵ mg/kg)	۶۹/۵۵±۳/۳۳ ^{acf}	۸۹/۷۶±۳/۲۴ ^{acf}	۲۷۵/۶۱±۹/۶۵ ^{acf}	۱/۲۵±۰/۰۶ ^{acf}	۳/۳۳±۰/۲۷ ^{acf}	۵/۶۵±۰/۴۲ ^{acf}
رژیم غذایی پرچرب + کروسین (۵۰ mg/kg)	۶۲/۵۶±۲/۹۵ ^{ab}	۷۸/۳۰±۲/۶۱ ^{ab}	۲۳۵/۶۲±۶/۹۱ ^{ab}	۱/۰۶±۰/۰۵ ^{ab}	۳/۷۳±۰/۲۹ ^{ab}	۶/۱۶±۰/۴۳ ^{ab}
رژیم غذایی پرچرب + کروسین (۱۰۰ mg/kg)	۵۶/۳۰±۲/۶۴ ^{bd}	۶۹/۹۱±۲/۱۵ ^{bd}	۲۱۴/۸۸±۸/۵۰ ^{bd}	۰/۸۵±۰/۰۴ ^{bd}	۴/۳۱±۰/۳۴ ^{bd}	۷/۲۱±۰/۵۲ ^{bd}

مقادیر به‌صورت میانگین ± انحراف استاندارد (Mean±SD) برای ۱۰ سر موش صحرایی در هر گروه ارائه شده است. a: اختلاف معنی‌دار با گروه ۱، b: اختلاف معنی‌دار با گروه ۲، c: اختلاف معنی‌دار با گروه ۳، d: اختلاف معنی‌دار با گروه ۴، e: اختلاف معنی‌دار با گروه ۵، f: اختلاف معنی‌دار با گروه ۶. (p<۰/۰۵)

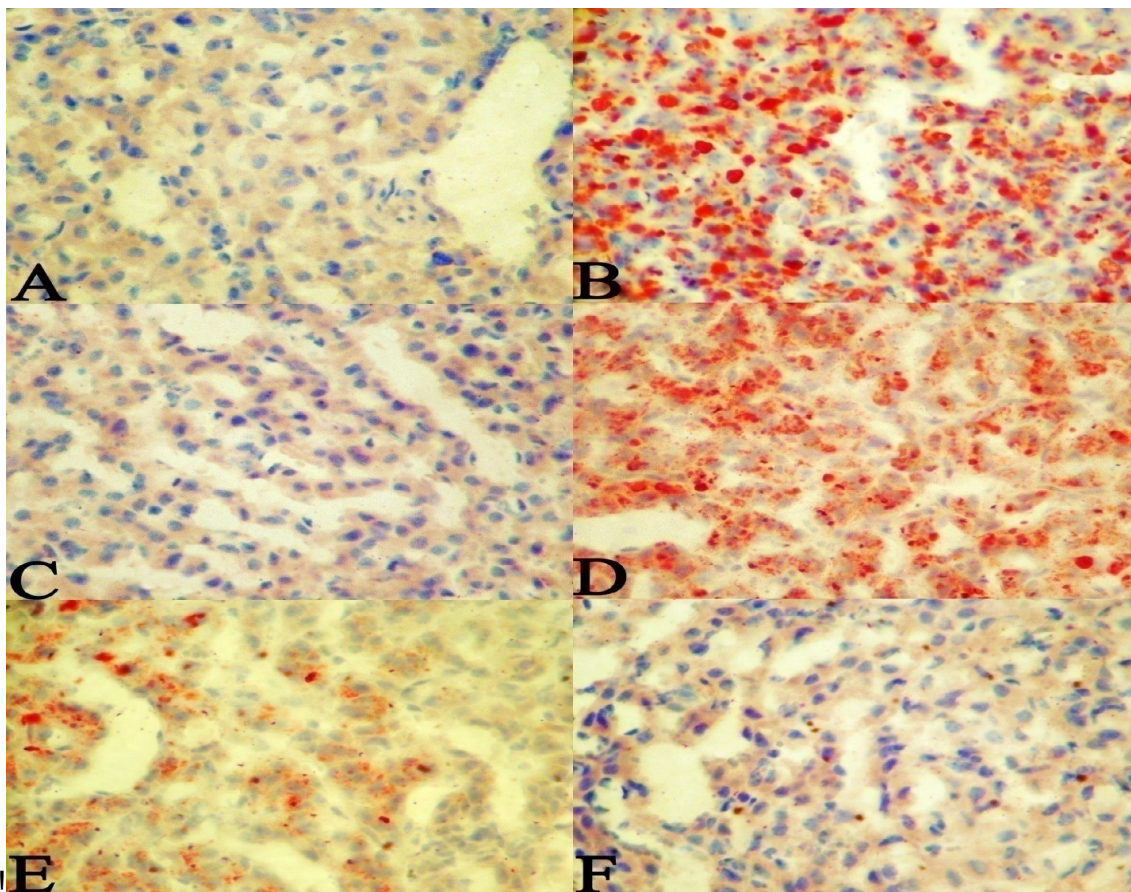
تصویر ۲ نماهای ریزبینی رنگ‌آمیزی شده کبد با روغن قرمز-او^۱ را نشان می‌دهد. هیستولوژی بافت کبد در گروه شاهد سالم، طبیعی بود (تصویر ۲-A). در گروه تغذیه با رژیم پرچرب، ترسیب گسترده قطرات چربی در سلول‌های کبدی مشاهده می‌گردد (تصویر ۲-B). بافت کبد گروه رژیم پرچرب+ کلوفیبرات ظاهری سالم و طبیعی داشت (تصویر ۲-C). بافت کبد در گروه رژیم پرچرب+ کروسین (۲۵ mg/kg)، قطرات منتشر چربی را به وضوح نشان می‌داد (تصویر ۲-D). در بافت کبد گروه رژیم پرچرب+ کروسین (۵۰ mg/kg)، قطرات چربی به

مانع از بروز استئاتوز کبد شده بود (تصویر ۱-C). در گروه‌های تغذیه با حیره پر چرب + کروسین (mg/kg/day ۱۰۰ و ۵۰) تجویز کروسین (۱۰۰ و ۵۰) به صورت وابسته به دوز از بروز تغییر چربی در هپاتوسیت‌ها پیشگیری کرد، به خصوص با دوز^۱ ۱۰۰ mg/kg که تقریباً به طور کامل مانع از بروز استئاتوز در کبد شد (تصاویر ۱-E و F). در حالی که در گروه تغذیه با حیره پر چرب + کروسین (mg/kg/day ۲۵)، کروسین با دوز ۲۵ mg/kg نتوانست به طور مشخصی از استئاتوز بافت کبد جلوگیری کند (تصویر ۱-D).



تصویر ۱- نمای ریزبینی از بافت کبد (رنگ‌آمیزی هماتوکسیلین-اِئوزین، درشت‌نمایی ۴۰x). A (گروه شاهد سالم): هپاتوسیت‌ها و ساختار بافت کبد طبیعی می‌باشد. B (گروه تغذیه با رژیم پرچرب): تغییر چربی با تشکیل میکرووزیکول‌ها و ماکرووزیکول‌ها مشخص می‌باشد. C (گروه رژیم پر چرب + کلوفیبرات): بافت کبد طبیعی بوده و تغییر پاتولوژیک خاصی در آن مشاهده نمی‌شود. D (گروه رژیم پر چرب + کروسین ۲۵ mg/kg): وزیکول‌های چربی به‌طور منتشر در بافت کبد مشاهده می‌شود. E (گروه رژیم پر چرب + کروسین ۵۰ mg/kg): تغییر چربی خفیف بوده و به‌صورت پراکنده قابل مشاهده می‌باشد. F (گروه رژیم پر چرب + کروسین ۱۰۰ mg/kg): بافت کبد ظاهری طبیعی از خود نشان می‌دهد.

^۱ Oil-Red-O



تصویر ۲- نمای ریزینی از بافت کبد (رنگ آمیزی روغن قرمز-او، درشتنمای ۴۰). A (گروه شاهد سالم): ساختار طبیعی بافت کبد را نشان می‌دهد. B (گروه تغذیه با رژیم پرچرب): رسوب گسترده قطرات چربی را در سلول‌های پارانشیمی کبد نشان می‌دهد. C (گروه رژیم پر چرب + کلوفیبرات): بافت کبد طبیعی می‌باشد D (گروه رژیم پر چرب + کروسین ۲۵ mg/kg): قطرات چربی به‌طور منتشر در بافت کبد دیده می‌شود. E (گروه رژیم پر چرب + کروسین ۵۰ mg/kg): تغییر چربی خفیف بوده و قابل اغماض می‌باشد. F (گروه رژیم پر چرب + کروسین ۱۰۰ mg/kg): بافت کبد سالم به جا مانده و ظاهری طبیعی از خود نشان می‌دهد.

پر چرب + کروسین (۲۵، ۵۰ و ۱۰۰ mg/kg/day) تقسیم گردید.

ج-تأثیر کروسین بر تغییرات متابولیسم چربی

ناشی از رژیم غذایی پرچرب

نتایج تأثیر کروسین بر تغییر پروفایل چربی سرم ناشی از تغذیه با رژیم پرچرب در جدول ۴ آورده شده است. در گروه شاهد مثبت، کلوفیبرات (۳۲۰ mg/kg) و در گروه رژیم پرچرب + کروسین (۱۰۰ mg/kg)، دوز بالای کروسین (۱۰۰ mg/kg)، سطوح مشخصاً افزایش یافته^۲ سرمی تری‌گلیسرید (TG)، کلسترول تام (TC)، LDL-C و VLDL-C را

صورت پراکنده دیده می‌شد (تصویر ۲-E). بافت کبد گروه رژیم پرچرب + کروسین (۱۰۰ mg/kg)، طبیعی بود و تغییر پاتولوژیک خاصی از خود نشان نداد (تصویر ۲-F). تأثیر کروسین بر درجه‌بندی پاتولوژیک استئاتوز کبد در موش‌های تغذیه شده با رژیم پرچرب در جدول ۳ آورده شده است.

-گروه شاهد سالم ۲- گروه تغذیه با حیره پر چرب ۳- گروه تغذیه با حیره پر چرب + کلوفیبرات^۱ (به عنوان کنترل مثبت)، ۴ تا ۶- گروه‌های تغذیه با حیره

² Markedly Increased

¹ Clofibrate

به‌طور معنی‌دار ($p < 0.05$) افزایش داد. در گروه تغذیه با حیره پر چرب + کروسین (25 mg/kg/day) دوز پائین کروسین (25 mg/kg) مقادیر سرمی تری‌گلیسرید (TG)، کلسترول تام (TC)، LDL-C و VLDL-C را در مقایسه با گروه تغذیه با حیره پر چرب، به‌طور معنی‌داری ($p < 0.05$) کاهش داد ولی نتوانست مقادیر کاهش یافته HDL-C را در مقایسه با این گروه به‌طور معنی‌داری افزایش دهد (جدول ۴).

در مقایسه با گروه تغذیه با حیره پر چرب، به‌طور معنی‌دار ($p < 0.001$) کاهش و مقدار اندک کاهش یافته^۱ HDL-C را در مقایسه با این گروه به‌طور معنی‌دار ($p < 0.01$) افزایش دادند. در گروه تغذیه با حیره پر چرب + کروسین (50 mg/kg/day) نیز دوز متوسط کروسین (50 mg/kg) مقادیر افزایش یافته تری‌گلیسرید (TG)، کلسترول تام (TC)، LDL-C و VLDL-C سرم را در مقایسه با گروه تغذیه با حیره پر چرب، به‌طور معنی‌داری ($p < 0.01$) کاهش و مقدار HDL-C سرم را در مقایسه با این گروه

جدول ۳. تاثیر کروسین بر استئاتوز بافت کبد موش‌های صحرایی تغذیه شده با رژیم غذایی پرچرب

P	درجات استئاتوز کبد					گروه‌ها
	صفر	۱	۲	۳	۴	
	۱۰	۰	۰	۰	۰	شاهد سالم
d	۰	۰	۱	۲	۷	رژیم پر چرب
b	۵	۳	۲	۰	۰	رژیم پر چرب + کلوفیبرات
c	۰	۱	۱	۳	۵	رژیم پر چرب + کروسین (25 mg/kg)
ac	۱	۳	۵	۱	۰	رژیم پر چرب + کروسین (50 mg/kg)
b	۵	۲	۳	۰	۰	رژیم پر چرب + کروسین (100 mg/kg)

هر گروه شامل ۱۰ سر موش صحرایی بوده و ارقام نشان‌دهنده تعداد موش‌ها برای هر درجه از شدت استئاتوز می‌باشد. a: $p < 0.05$; b: $p < 0.01$; c: در مقایسه با گروه رژیم پرچرب. c: $p < 0.05$ و d: $p < 0.01$ در مقایسه با گروه شاهد سالم

جدول ۴. تاثیر کروسین بر تغییرات سطح لیپیدهای سرم در موش‌های صحرایی تغذیه شده با رژیم غذایی پرچرب

گروه‌ها	تری‌گلیسرید (mg/l)	کلسترول تام (mg/l)	LDL-C (mg/l)	VLDL-C (mg/l)	HDL-C (mg/l)
شاهد سالم	۹۳/۶۲۴/۲۶	۸۶/۹۰۴۳/۶۲	۱۵/۷۷±۰/۸۳	۱۷/۶۵۴۱/۱۲	۵۲/۴۸۴۳/۲۲
رژیم پر چرب	۲۳۸/۵۵۴۶/۹۵	۲۲۱/۳۹۴۷/۸۶	۱۲۴/۹۰±۴/۷۵	۴۷/۶۲۲۲/۱۸	۴۸/۸۷۴۲/۳۰
رژیم پر چرب + کلوفیبرات	۱۰۰/۸۵۴۳/۴۷ ^c	۱۱۲/۵۱۴۴/۳۴ ^c	۲۷/۶۳±۱/۰۹ ^c	۲۸/۵۱۴۱/۰۶ ^c	۵۶/۳۸۴۴/۳۴ ^b
رژیم پر چرب + کروسین (25 mg/kg)	۲۱۳/۷۵۴۶/۳۸ ^a	۱۹۳/۵۶۴۶/۲۴ ^a	۱۰۱/۶۱۴۴/۶۵ ^a	۴۱/۶۲۲۲/۵۶ ^a	۵۰/۳۳۴۰/۲۷
رژیم پر چرب + کروسین (50 mg/kg)	۱۷۸/۵۶۴۵/۳۵ ^b	۱۳۸/۳۰۴۴/۶۱ ^b	۵۱/۷۲±۳/۷۱ ^b	۳۲/۱۵۴۲/۱۵ ^b	۵۴/۴۳۴۳/۲۹ ^a
رژیم پر چرب + کروسین (100 mg/kg)	۹۵/۳۰۴۲/۶۴ ^c	۹۱/۸۹۴۴/۱۵ ^c	۱۶/۷۸±۱/۲۵ ^c	۱۷/۶۸۴۲/۱۵ ^c	۵۷/۴۳۴۳/۳۴ ^b

مقادیر به‌صورت میانگین ± انحراف استاندارد (mean±SD) برای ۱۰ سر موش صحرایی در هر گروه ارائه شده است. a: $p < 0.05$; b: $p < 0.01$; c: $p < 0.001$

^۱ Slightly Decreased

جدول ۵. تاثیر کروسین بر فعالیت آنتی اکسیداتیوی کبد موش‌های صحرایی در استئاتوز ناشی از رژیم غذایی پرچرب

گروه‌ها	پارامترها			
	مالون‌دی‌آلدئید (nmol/g protein)	سوپراکسید دیسموتاز (U/mg protein)	کاتالاز (U/mg protein)	گلوکاتیون پراکسیداز (U/mg protein)
شاهد سالم	۳/۵۴۰/۱۶ ^{bde}	۱۳/۶۴۰/۵۴ ^{bde}	۶۴/۶۶۴۲/۱۳ ^{bde}	۲۲/۸۴۴۱/۶۵ ^{bde}
رژیم غذایی پر چرب	۵/۱۸۴۰/۲۱ ^{acef}	۹/۱۳۲۰/۳۲ ^{acef}	۴۱/۷۴۴۱/۱۵ ^{acef}	۱۷/۴۹۴۰/۸۳ ^{acef}
رژیم غذایی پر چرب + کلوفیبرات	۳/۵۹۴۰/۱۸ ^{bd}	۱۲/۵۳۲۰/۵۲ ^{bd}	۶۰/۸۴۴۱/۷۴ ^{bd}	۲۱/۹۵۴۱/۵۴ ^{bd}
رژیم غذایی پر چرب + کروسین (۲۵ mg/kg)	۵/۱۵۴۰/۲۶ ^{acf}	۹/۳۳۲۰/۶۳ ^{acf}	۴۳/۱۲۴۱/۱۶ ^{acf}	۱۸/۱۲۴۰/۹۴ ^{acf}
رژیم غذایی پر چرب + کروسین (۵۰ mg/kg)	۴/۸۶۴۰/۲۸ ^{ab}	۱۰/۷۴۴۰/۴۷ ^{ab}	۵۲/۱۴۴۱/۸۵ ^{ab}	۱۹/۱۲۴۱/۱۴ ^{ab}
رژیم غذایی پر چرب + کروسین (۱۰۰ mg/kg)	۳/۶۲۴۰/۱۹ ^{bd}	۱۲/۹۵۴۰/۵۲ ^{bd}	۶۲/۱۲۴۱/۸۱ ^{bd}	۲۰/۳۵۴۱/۳۴ ^{bd}

مقادیر به صورت میانگین \pm انحراف استاندارد (mean \pm SD) برای ۱۰ سر موش صحرایی در هر گروه ارائه شده است. a: اختلاف معنی‌دار با گروه ۱، b: اختلاف معنی‌دار با گروه ۲، c: اختلاف معنی‌دار با گروه ۳، d: اختلاف معنی‌دار با گروه ۴، e: اختلاف معنی‌دار با گروه ۵، f: اختلاف معنی‌دار با گروه ۶. (p<۰/۰۵).

د- تاثیر کروسین بر فعالیت آنتی‌اکسیداتیوی

کبد در آسیب ناشی از رژیم غذایی پرچرب

در موش‌های گروه تغذیه با حیره پر چرب، سطوح کبدی آنزیم‌های آنتی‌اکسیدانی سوپراکسید دیسموتاز، کاتالاز، گلوکاتیون پراکسیداز و گلوکاتیون ردوکتاز در مقایسه با گروه شاهد سالم، به طور معنی‌داری (p<۰/۰۱) کاهش و میزان مالون‌دی-آلدئید به طور معنی‌داری (p<۰/۰۱) افزایش یافت. در گروه کنترل مثبت، کلوفیبرات (۳۲۰ mg/kg) و در گروه تغذیه با حیره پر چرب + کروسین (۱۰۰ mg/kg/day)، دوز بالای کروسین (۱۰۰ mg/kg)، سطوح کاهش یافته آنزیم‌های سوپراکسید دیسموتاز، کاتالاز، گلوکاتیون پراکسیداز و گلوکاتیون ردوکتاز در اثر رژیم پرچرب را به طور معنی‌دار (p<۰/۰۱) و تا حدّ طبیعی افزایش و مقادیر افزایش یافته مالون‌دی‌آلدئید در اثر رژیم پرچرب را به طور معنی‌دار (p<۰/۰۱) و تا سطوح طبیعی خود کاهش دادند. در گروه تغذیه با حیره پر چرب + کروسین (۵۰ mg/kg /day) نیز دوز متوسط کروسین (۵۰ mg/kg) مقادیر کاهش یافته آنزیم‌های سوپراکسید دیسموتاز، کاتالاز، گلوکاتیون پراکسیداز و

گلوکاتیون ردوکتاز در اثر رژیم پرچرب را به طور معنی‌داری (p<۰/۰۵) افزایش و مقادیر افزایش یافته مالون‌دی‌آلدئید را به طور معنی‌داری (p<۰/۰۵) کاهش داد، هرچند که این مقادیر به حدّ طبیعی خود نرسیدند. در گروه تغذیه با حیره پر چرب + کروسین (۲۵ mg/kg /day) دوز پائین کروسین (۲۵ mg/kg) نتوانست مقادیر کاهش یافته آنزیم‌های سوپراکسید دیسموتاز، کاتالاز، گلوکاتیون پراکسیداز و گلوکاتیون ردوکتاز در اثر رژیم پرچرب را به طور معنی‌داری افزایش و مقادیر افزایش یافته مالون‌دی-آلدئید را به طور معنی‌دار کاهش دهد (جدول ۵).

بحث

افزایش فعالیت آنزیم‌های شاخص عملکرد کبد شامل AST، ALT و ALP در سرم نشانگر آسیب کبد می‌باشد [۳۸]. از آنجائی که تغییر در میزان سرمی مارکرهای فوق طی استئاتوز کبد نیز قبلاً گزارش گردیده است [۳۹،۳۶]. بنابراین، در بررسی حاضر سطوح سرمی این آنزیم‌ها مورد مطالعه قرار گرفت. افزایش فعالیت سرمی آنزیم‌های AST، ALT و ALP در سرم موش‌های مورد تغذیه با

حیره پرچرب مشاهده شد که حکایت از بروز آسیب در سلول‌های کبدی را دارد. این یافته با نتایج چیدامباراما^۱ و همکارانشان در سال ۲۰۱۰ همخوانی دارد [۳۸]. تیمار با کروسین تا حد قابل توجهی از افزایش سطوح سرمی آنزیم‌های مذکور، ناشی از تغذیه با حیره پرچرب، جلوگیری کرد که این تأثیر با عملکرد کولوفیبرات در گروه کنترل مثبت، قابل مقایسه می‌باشد. این نتیجه با یافته‌های المراقی^۲ و همکاران در سال ۲۰۰۹ که اثرات محافظتی کروسین را در برابر افزایش سیستمیک بار آهن در موش‌های صحرایی مورد مطالعه قرار داده بودند، همراستا است [۴۰]. در این مطالعه، نتایج بیوشیمیایی به دست آمده با یافته‌های هیستوپاتولوژی نیز مورد تأیید قرار گرفت به طوری که، موش‌هایی که به مدت ۸ هفته با حیره پرچرب تغذیه شده بودند، درجات بالایی از استئاتوز کبد را بروز دادند. در هر صورت، ارزیابی‌های هیستوپاتولوژی اثرات ضد هیپاتواسئاتوزی کروسین را در موش‌های تغذیه شده با حیره پرچرب نشان داد به طوری که، کروسین به خصوص با دوز ۱۰۰ mg/kg مانع از رسوب چربی در هیپاتوسیت‌ها شده بود. مشاهدات ریزینی در توافق با یافته‌های بیوشیمیایی، با نتایج مطالعه ونگ^۳ و همکارانش در سال ۲۰۰۹ همسو می‌باشد [۳۶]. نتایج ما نشان داد که حیره پرچرب منجر به کاهش فعالیت SOD، CAT، GPx و GR می‌شود. بروز اختلال در پتانسیل آنتی‌اکسیدانی آنزیماتیک حاکی از آن است که موش‌های تغذیه شده با حیره پرچرب قادر به مهار تشکیل رادیکال‌های آزاد که باعث آسیب بافتی می‌شوند، نیستند [۴۱]. شواهد موجود نشان می‌دهد که تجمع چربی در کبد، حساسیت این بافت را نسبت به سایر عوامل آسیب‌رسان نظیر استرس‌های اکسیداتیو افزایش می‌دهد که خود باعث پیشرفت

استئاتوز به سمت استئاتوهپاتیت، فیروز و سیروز می‌شود [۴۲] با توجه به ارتباط بین استرس اکسیداتیو و التهاب بافت [۳۸]، بررسی حاضر تأیید می‌کند که رژیم غذایی پرچرب می‌تواند باعث آسیب اکسیداتیو کبد شود. القاء استرس اکسیداتیو نیز توسط افزایش MDA به عنوان شاخص پراکسیداسیون لیپیدی و وضعیت نابسامان آنزیم‌های آنتی‌اکسیدان در کبد موش‌های صحرایی تغذیه شده با حیره پرچرب مورد تأیید قرار می‌گیرد. در این مطالعه فعالیت آنتی‌اکسیدانی کروسین با اندازه‌گیری محتوای MDA کبد و فعالیت آنزیم‌های آنتی‌اکسیدانی آن مورد ارزیابی قرار گرفت به طوری که، حیره پرچرب باعث افزایش MDA کبد و افزایش فعالیت آنزیم‌های آنتی‌اکسیدانی در مقایسه با گروه شاهد شد. تجویز کروسین به طور معنی‌داری وضعیت سیستم تدافعی آنتی‌اکسیدانی را به صورت وابسته به دوز در موش‌های تغذیه شده با حیره پرچرب بهبود بخشید. این نتایج نشان می‌دهد که عدم تعادل بین ایجاد استرس اکسیداتیو و تشکیل آنتی‌اکسیدان‌ها می‌تواند متعاقب تغذیه با حیره پرچرب بروز نماید و اینکه کروسین می‌تواند از این روند پاتولوژیک جلوگیری کند، اثرات درمانی و محافظتی آنرا از هیپاتواسئاتوز ناشی از حیره پرچرب نشان می‌دهد. فعالیت آنتی‌اکسیدانی کروسین در این مطالعه با نظرات سایر محققین نیز هماهنگ می‌باشد [۴۳، ۴۴]. نتایج آزمایشات بیوشیمیایی مطالعه حاضر، در کنار یافته‌های هیستوپاتولوژی، نشان می‌دهد که تیمار با کروسین استئاتوز کبد را کاهش داده و مانع از آسیب پراکسیداتیو آن می‌گردد به طوری که، این اثرات با اثرات کولوفیبرات قابل قیاس می‌باشد. برای ارزیابی نقش احتمالی کروسین بر متابولیسم لیپیدی که نقشی اساسی در بروز کبد چرب دارد، مقادیر سرمی TG، TC، VLDL-C، HDL-C و LDL-C مورد سنجش قرار گرفت. پس از چهار هفته تیمار، سطوح سرمی TG، TC، VLDL-C و

¹ Chidambarama

² El-Maraghy

³ Wang

ناشی از رژیم غذایی پرچرب را کاهش می‌دهد. بررسی حاضر نشان می‌دهد که کروسین به عنوان یک کاروتنوئید گلیکوزیده از تجمع چربی در بافت کبد در اثر تغذیه با رژیم غذایی پرچرب جلوگیری کرده و اثرات محافظتی آن از طریق تنظیم سطوح سرمی TG، TC، VLDL-C، HDL-C و LDL-C انجام می‌پذیرد. این تغییرات با کاهش مارکرهای سرمی آسیب کبد و کاهش شدت استرس اکسیداتیو توسط کروسین، همراه می‌باشد که مانع از پیشرفت استئاتوز به استئاتوهپاتیت نیز می‌گردد.

نتیجه گیری

در مجموع، نتایج این مطالعه نشان می‌دهد که کروسین دارای اثرات محافظتی از وقوع بیماری کبد چرب بوده و باعث بهبود ساختار هیستوپاتولوژیک بافت کبد و کاهش بیومارکرهای سرمی آسیب کبد در قبال رژیم‌های غذایی پرچرب در موش‌ها می‌شود که نقش خود را احتمالاً از طریق افزایش فعالیت سیستم آنتی‌اکسیدانی اعمال می‌دارد. خاطر نشان می‌گردد که این مطالعه روی حیوان انجام پذیرفته و اینکه آیا این ماده دارای اثرات مشابهی بر روی انسان هست یا خیر، مطالعات آتی گسترده‌تری را می‌طلبد.

تشکر و قدردانی

این طرح پژوهشی با شماره ۷۷۴۸-۵-۱۷-۰۲ مورخ ۹۰/۲/۱۵ با اعتبارات مالی دانشگاه آزاد اسلامی تبریز به انجام رسیده است. به این وسیله از معاونت پژوهشی این دانشگاه صمیمانه قدردانی می‌گردد.

LDL-C در موش‌های گروه تغذیه با رژیم پرچرب در مقایسه با گروه شاهد به طور معنی‌داری افزایش پیدا کرد. این نتایج با یافته‌های مطالعات زو و همکاران در سال ۲۰۰۶ همراستا می‌باشد [۲۵]. تیمار موش‌های تغذیه شده با رژیم غذایی پرچرب توسط کروسین، باعث برگشت تغییرات فوق به حالت طبیعی موجود در گروه شاهد شد. تیمار با کروسین، سطوح سرمی افزایش یافته TG، TC، VLDL-C و LDL-C را در موش‌های تغذیه شده با جیره پرچرب، به طور معنی‌داری کاهش داد و مقدار کاهش یافته HDL-C را به طور قابل ملاحظه‌ای افزایش داد. تغییرات هیستولوژیک کبد در موش‌های تغذیه شده با رژیم پرچرب، یعنی تشکیل قطرات چربی در داخل سلول‌های پارانشیماتوز کبد، با نتایج آنالیزهای بیوشیمیایی لیپیدهای سرم همراستا هستند. این نتایج نشان می‌دهند که کروسین می‌تواند از وقوع هپاتواستئاتوز از طریق کاهش تجمع لیپیدها در سرم و کبد ممانعت کند. کبد نقشی اساسی را در متابولیسم چربی در بدن به عهده داشته و استئاتوز کبد نشان از تجمع بیش از حد لیپیدها در هپاتوسیت‌ها به دلیل عدم تعادل در تشکیل و تجزیه چربی دارد [۴۵]. هیپرکلسترولمی، هیپرتری-گلیسریدمی، میزان کم HDL-C و سطوح بالای LDL-C در سرم اختلالات معمولی هستند که در هومئوستاز لیپیدی مبتلایان به استئاتوز کبد رخ می‌دهد [۷]. تحقیقات نشان داده است که کروسین دارای اثرات هیپولیپیدمیک می‌باشد [۲۳]. در این مطالعه، کروسین به طور معنی‌داری شواهد بیوشیمیایی و هیستولوژیک مربوط به تجمع چربی در بافت کبد را بهبود بخشید. این نتایج نشان می‌دهد که کروسین اختلالات ایجاد شده در متابولیسم چربی

References

1-Assy N, Kaita K, Mymin D, Levy C, Rosser B, Minuk G. Fatty infiltration of liver in hyperlipidemic patients. *Dig Dis Sci*, 2000 Oct; 45(10): 1929–1934.

- 2-Hokanson JE. Hypertriglyceridemia and risk of coronary heart disease. *Curr Cardiol Rep*, 2002 Nov; 4(6): 488–493.
- 3-Kametani T, Koshida H, Nagaoka T, Miyakoshi H. Hypertriglyceridemia is an independent risk factor for development of impaired fasting glucose and diabetes mellitus: a 9-year longitudinal study in Japanese. *Intern Med*, 2002 Jul; 41(7): 516–521.
- 4- Walldius G, Aastveit A, Jungner I. Hypercholesterolemia and hypertriglyceridemia greatest cardiac risk in subjects with high apoB/apoA-I levels. *Int Congr Ser*, 2004 May; 1262: 203–206.
- 5- Postic C, Girard J. Contribution of de novo fatty acid synthesis to hepatic steatosis and insulin resistance: lessons from genetically engineered mice. *J Clin Invest*, 2008 Mar; 118(3): 829–38.
- 6-Donnelly KL, Smith CI, Schwarzenberg SJ, Jessurun J, Boldt MD, Parks EJ. Sources of fatty acids stored in liver and secreted via lipoproteins in patients with nonalcoholic fatty liver disease. *J Clin Invest*, 2005 May; 115(5):1343–51.
- 7-Angulo P, Lindor KD. Non-alcoholic fatty liver disease. *J Gastroenterol Hepatol*, 2002 Feb; 17 Suppl: S186–190.
- 8-Dixon JB, Bhathal PS, O'Brien PE. Nonalcoholic fatty liver disease: predictors of nonalcoholic steatohepatitis and liver fibrosis in the severely obese. *Gastroenterology*, 2001 Jul; 121(1): 91–100.
- 9-Farrell GC. Non-alcoholic steatohepatitis: what is it, and why is it important in the Asia-Pacific region. *J Gastroenterol Hepatol*, 2003 Feb; 18(2): 124–138.
- 10-Clark JM, Brancati FL, Diehl AM. Nonalcoholic fatty liver disease. *Gastroenterology*; 2002 May; 122(6): 1649–1657.
- 11- Orrenius S, Gogvadze V, Zhivotovsky B. Mitochondrial oxidative stress: implications for cell death. *Annu Rev Pharmacol Toxicol*, 2007; 47: 143–183.
- 12- James O, Day C. Non-alcoholic steatohepatitis: another disease of affluence. *Lancet*, 1999 May 15; 353(9165): 1634–1636.
- 13- Day CP. From fat to inflammation. *Gastroenterology*, 2006 Jan; 130(1):207–10.
- 14- Day CP, James OF. Steatohepatitis: a tale of two "hits"? *Gastroenterology*, 1998 Apr;114(4):842–5.
- 15- Barbuio R, Milanski M, Bertolo M, Saad MJ, Velloso LA. Infliximab reverses steatosis and improves insulin signal transduction in liver of rats fed a high-fat diet. *J Endocrinol*, 2007 Sep; 194(3): 539–550.
- 16- He SY, Qian ZY, Tang FT, Wen N, Xu GL, Sheng L. Effect of crocin on experimental atherosclerosis in quails and its mechanisms. *Life Sci*, 2005 Jul 8; 77(8): 907–921.
- 17-Xiang M, Qian ZY, Zhou CH, Liu J, Li WN. Crocetin inhibits leukocyte adherence to vascular endothelial cells induced by AGEs. *J Ethnopharmacol*, 2006 Aug 11; 107(1): 25–31.
- 18-Shen XC, Qian ZY. Effects of crocetin on antioxidant enzymatic activities in cardiac hypertrophy induced by norepinephrine in rats. *Pharmazie*, 2006 Apr; 61(4): 348–352.
- 19- Magesh V, Singh JP, Selvendiran K, Ekambaram G, Sakthisekaran D. Antitumour activity of crocetin in accordance to tumor incidence, antioxidant status, drug metabolizing enzymes and histopathological studies. *Mol Cell Biochem*, 2006 Jul; 287(1-2): 127–135.
- 20- Ochiai T, Ohno S, Soeda S, Tanaka H, Shoyama Y, Shimeno H. Crocin prevents the death of rat pheochromocytoma (PC-12) cells by its antioxidant effects stronger than those of alpha-tocopherol. *Neurosci Lett*, 2004 May 13; 362(1): 61–64.
- 21- Ahmad AS, Ansari MA, Ahmad M, Saleem S, Yousuf S, Hoda MN, et al. Neuroprotection by crocetin in a hemi-parkinsonian rat model. *Pharmacol Biochem Behav*, 2005 Aug; 81(4): 805–813.
- 22- Tseng TH, Chu CY, Huang JM, Shiow SJ, Wang CJ. Crocetin protects against oxidative damage in rat primary hepatocytes. *Cancer Lett*, 1995 Oct 20; 97(1): 61–67.
- 23-Sheng L, Qian Z, Zheng S, Xi L. Mechanism of hypolipidemic effect of crocin in rats: Crocin inhibits pancreatic lipase. *Eur J Pharmacol*, 2006 Aug 14; 543 (1-3): 116–122.

- 24- Chen Y, Zhang H, Tiana X, Zhao C, Cai L, Liu Y, et al. Antioxidant potential of crocins and ethanol extracts of *Gardenia jasminoides* ELLIS and *Crocus sativus* L.: A relationship investigation between antioxidant activity and crocin contents. *Food Chemistry*, 2008 Aug; 109(3):484-492.
- 25- Zou Y, Li J, Lu C, Wang J, Ge J, Huang Y, et al. High-fat emulsion-induced rat model of nonalcoholic steatohepatitis. *Life Sci*, 2006 Aug 8; 79(11): 1100–1107.
- 26- Reitman S, Frankel S. A colorimetric method for the determination of serum glutamic oxaloacetic and glutamic pyruvic transaminase. *Am J Clin Pathol*, 1957 Jul; 28(1): 56-63.
- 27- Kind PR, King EJ. Estimation of plasma phosphates by determination of hydrolyzed phenol with antipyrine. *J Clin Pathol*, 1954 Nov;7(4): 322-326.
- 28- Lowry OH, Rosebrough NJ, Farr AL, Randall RJ. Protein measurement with the Folin phenol reagent. *J Biol Chem*, 1951 Nov;193(1): 265-275.
- 29- Malloy HT, Evelyn KA. The determination of bilirubin level with the photoelectric colorimeter. *J Biol Chem*, 1937; 119(2): 481-484.
- 30- Fraga CG, Leibovitz BE, Tappel AL. Lipid peroxidation measured as thiobarbituric acid-reactive substances in tissue slices: characterization and comparison with homogenates and microsomes. *Free Radic Biol Med*, 1988; 4(3): 155–161.
- 31- Nishikimi M, Appaji N, Yagi K. The occurrence of superoxide anion in the reaction of reduced phenazine methosulfate and molecular oxygen. *Biochem Biophys Res Commun*, 1972 Jan 31;46(2): 849-54.
- 32- Claiborne A. Catalase activity In: Boca Raton FL, editor. *CRC Handbook of methods for oxygen radical research*. Florida: CRC Press, Boca Raton; 1985: 283-4.
- 33- Rotruck JT, Pope AL, Ganther HE, Swanson AB, Hafeman DG, Hoekstra WG. Selenium: biochemical role as a component of glutathione peroxidase. *Science*, 1973 Feb 9;179(73):588-90.
- 34- Mohandas J, Marshall JJ, Duggin GG, Horvath JS, Tiller DJ. Low activities of glutathione-related enzymes as factors in the genesis of urinary bladder cancer. *Cancer Res*, 1984 Nov;44(11):5086-91.
- 35- Lee G, Luna HT. *Manual of histologic staining methods of the armed forces institute of pathology*. Third Edition. The Blakiston Division Mc Graw. Hill Book Company, 1988: 32- 107.
- 36- Wang JQ, Li J, Zou YH, Cheng WM, Lu C, Zhang L, et al. Preventive effects of total flavonoids of *Litsea coreana* leve on hepatic steatosis in rats fed with high fat diet. *J Ethnopharmacol*, 2009 Jan 12; 121(1):54-60.
- 37- Brunt EM, Janney CG, Di Bisceglie AM, Neuschwander-Tetri BA, Bacon BR. Nonalcoholic steatohepatitis: a proposal for grading and staging the histological lesions. *Am J Gastroenterol*, 1999 Sep; 94(9): 2467–2474.
- 38- Chidambaram J, Carani Venkatraman A. *Cissus quadrangularis* stem alleviates insulin resistance, oxidative injury and fatty liver disease in rats fed high fat plus fructose diet. *Food Chem Toxicol*, 2010 Aug-Sep; 48(8-9):2021-2029.
- 39- Paul Angulo P. Non alcoholic fatty liver disease. *The New England Journal of Medicine*, 2002; 18 (346): 1221–1231.
- 40- El-Maraghy SA, Rizk SM, El-Sawalhi MM. Hepatoprotective potential of crocin and curcumin against iron overload-induced biochemical alterations in rat. *African Journal of Biochemistry Research*, 2009 May; 3(5):215-221.
- 41- Peterhans E. Oxidants and anti-oxidants in viral diseases: Disease mechanisms and metabolic regulation. *J Nutr* 1997; 127: 962S–965S.
- 42- Koteish A, Diehl AM. Animal models of steatohepatitis. *Semin Liver Dis*, 2001; 21(1): 89-104.
- 43- Hosseinzadeh H, Shamsaie F, Mehri S. Antioxidant activity of aqueous and ethanolic extracts of *Crocus sativus* L. stigma and its bioactive constituents, crocin and safranal. *Pharmacognosy Magazine*, 2009; 5(20): 419-424.

- 44-Pham TQ, Cormier F, Farnworth E, Tong VH, Van Calsteren MR. Antioxidant properties of crocin from *Gardenia jasminoides* Ellis and study of the reactions of crocin with linoleic acid and crocin with oxygen. *J Agric Food Chem*. 2000 May; 48(5):1455-61.
- 45- Burt AD, Mutton A, Day CP. Diagnosis and interpretation of steatosis and steatohepatitis. *Semin Diagn Pathol*, 1998 Nov; 15(4): 246–258.

Protective Effects of Crocin on Hepatic Steatosis in the Rats Fed with High Fat Diet

Mohajeri D^{*1}; Rezaie A²; Mousavi G³; Mazani M⁴; Rezaei-Moghadam A⁵

1- Department of Pathobiology, Tabriz Branch, Islamic Azad University, Tabriz, Iran

2- Department of Clinical Sciences, Tabriz Branch, Islamic Azad University, Tabriz, Iran

3- Department of Clinical Sciences, Tabriz Branch, Islamic Azad University, Tabriz, Iran

4- Department of Biochemistry, Ardabil University of Medical Science, Ardabil, Iran

5- Young Researchers Club, Ardabil Branch, Islamic Azad University, Ardabil, Iran

*Corresponding Author: Tel: +984116372274 Fax: +984116373935 E-mail: daryoushmohajeri@yahoo.com

Received: 1 November 2011

Accepted: 12 May 2012

ABSTRACT

Background & Objectives: The aim of the present study was to evaluate the protective effects of Crocin on rat high fat diet-induced hepatic steatosis model.

Methods: For this purpose, male rats were given either standard diet as control, high fat diet for induction of hepatic steatosis and high fat diet plus Crocin through gavage at different doses (25, 50 and 100 mg kg⁻¹/day) for protection of liver steatosis, at a period of 4 weeks in different experimental groups and compared considering serum lipid profile, serum biomarkers of liver tissue injury, hepatic antioxidant activity and liver histopathological changes. The serum levels of triglyceride, total cholesterol, low-density lipoprotein, very low-density lipoprotein, high-density lipoprotein for determination of deleterious metabolic effects, alanine aminotransferase, aspartate aminotransferase for determination of hepatocyte injury, alkaline phosphatase, bilirubin for assessment of biliary function, malondialdehyde and reduced glutathione content for assessment of liver free radical activity, the enzymatic activities of glutathione peroxidase, superoxide dismutase and catalase as indicators of antioxidation in liver tissue, were measured. Finally, the biochemical findings were matched with histopathological verifications.

Results: After 4 weeks, high fat diet caused deleterious metabolic effects, including hypertriglyceridemia, hypercholesterolemia and liver dysfunction. Rats fed high fat diet alone showed increased activities of hepatocellular enzymes in plasma, significant decline in antioxidants, and elevated lipid peroxidation indices in liver. Crocin treatment significantly reduced elevated markers of liver tissue injury and malondialdehyde, and brought back the liver antioxidants and the over accumulation lipids in serum towards normal. Histopathology of the liver confirmed the changes induced by high fat diet and the hepatoprotective effect of Crocin.

Conclusions: Crocin exerts protective effects against hepatic steatosis in rats fed with high fat diet possibly through its antioxidant actions.

Key words: High Fat Fed Diet; Crocin; Antioxidants; Hepatic Steatosis