

## Effect of Hydroalcoholic Extracts of Truffle (*Terfezia boudieri*) Premedication on Improving Hepatic Factors in CCl<sub>4</sub>-induced Liver Injury in Male Rats

Mahmoudzade Y<sup>1</sup>, Motavalibashi SE<sup>1</sup>, Bamdad Kh<sup>2</sup>, Zabihi E\*<sup>2,3</sup>, Sheikhkanlou Milan H<sup>2</sup>,  
Hamidi N<sup>2</sup>

1. Department of Biochemistry, School of Medicine, Ardabil University of Medical Sciences, Ardabil, Iran

2. Department of Physiology, School of Medicine, Ardabil University of Medical Sciences, Ardabil, Iran

3. Student Research Committee, School of Medicine, Ardabil University of Medical Sciences, Ardabil, Iran

\* *Corresponding author.* Tel: +984533522284, Fax: +984533516514, E-mail: e.zabihi@arums.ac.ir

Received: Nov 03, 2016 Accepted: Feb 08, 2017

### ABSTRACT

**Background & objectives:** *Terfezia boudieri* (TB) has more than 15 types of proteins, gallic acid, catechins, flavonoids, tannins and other compounds such as beta-carotene and linoleic acid. Some of these compounds have antioxidant and anti-hyperlipidemia effects. Therefore, this study aimed to examine the antioxidant and protective effects of this fungus on the liver injury induced by carbon tetrachloride.

**Methods:** 30 male Wistar rats were divided randomly into 5 groups (each group containing 6). Group 1 (normal control group) and group 2 (control CCl<sub>4</sub>) were given normal saline for 14 days. Group 3, 4 and 5 received 500, 1000 and 1500 mg/kg doses of methanol extract of TB for 14 days, respectively before the injection of carbon tetrachloride. In the fourteenth day, all groups except group 1 were given 1.5 ml/kg of carbon tetrachloride (V / V 1: 1 dissolved in olive oil). Group 1, instead of carbon tetrachloride, received 1.5 ml/kg of olive oil on the fourteenth day.

**Results:** Injection of carbon tetrachloride in rats increased serum activity of ALT, AST, ALP and serum degrees of triglycerides, VLDL, LDL, HDL, total cholesterol, glucose, and reduced HDL and total antioxidant capacity (TAC); while pre-treatment with methanol extract of TB significantly reversed the changes.

**Conclusion:** The results of this study showed that methanol extract of TB can protect the liver against oxidants and free radicals produced by carbon tetrachloride metabolism.

**Keywords:** *Terfezia boudieri*, Carbon Tetrachloride, Antioxidants, Liver Injury, Rat.

# اثر پیش درمانی عصاره هیدروالکلی قارچ دنبلان (*Terfezia boudieri*) بر بهبود فاکتورهای کبدی در مدل آسیب کبدی ناشی از تتراکلرید کربن ( $CCl_4$ ) در موش صحرایی نر

یاور محمودزاده<sup>۱</sup>، سید اقبال متولی باشی<sup>۱</sup>، خیام بامداد<sup>۲</sup>، اسلام ذبیحی<sup>۳\*</sup>، حمید شیخکانلوی میلان<sup>۲</sup>،  
نسرین حمیدی<sup>۲</sup>

۱. گروه بیوشیمی، دانشکده پزشکی، دانشگاه علوم پزشکی اردبیل، اردبیل، ایران

۲. گروه فیزیولوژی، دانشکده پزشکی، دانشگاه علوم پزشکی اردبیل، اردبیل، ایران

۳. کمیته تحقیقات دانشجویی، دانشکده پزشکی، دانشگاه علوم پزشکی اردبیل، اردبیل، ایران

\* نویسنده مسئول. تلفن: ۰۴۵۳۳۵۲۲۲۸۴ - فاکس: ۰۴۵۳۳۵۱۶۵۱۴ - ایمیل: e.zabihi@arums.ac.ir

## چکیده

**مقدمه و هدف:** قارچ دنبلان<sup>۱</sup> (TB) دارای بیش از ۱۵ نوع پروتئین، گالیک اسید، کاتچین ها، فلاونوئیدها، تانین ها و سایر ترکیبات نظیر بتاکاروتن و لینولئیک اسید می باشد. برخی از این ترکیبات دارای اثرات آنتی اکسیدانی و آنتی هیپرلیپیدمیک هستند. بنابراین این مطالعه با هدف بررسی اثرات آنتی اکسیدانی و محافظتی این قارچ بر روی آسیب کبدی القا شده به وسیله تتراکلرید کربن انجام گرفت.

**روش کار:** ۳۰ موش صحرایی نر نژاد ویستار به شکل تصادفی به ۵ گروه ۶ تایی تقسیم شدند. گروه ۱ (گروه کنترل نرمال) و گروه ۲ (کنترل  $CCl_4$ ) به مدت ۱۴ روز سرم فیزیولوژی به شکل خوراکی دریافت کردند. گروه ۳، ۴ و ۵ به ترتیب دوزهای ۵۰۰، ۱۰۰۰، ۱۵۰۰ میلی گرم بر کیلوگرم عصاره ی متانولی TB را به مدت ۱۴ روز قبل از تزریق تتراکلرید کربن دریافت کردند. در چهاردهمین روز، همه گروه ها بجز گروه یک ۱/۵ میلی لیتر بر کیلوگرم تتراکلرید کربن (۱:۱V/V) احل شده در روغن زیتون) به شکل داخل صفاقی دریافت کردند. گروه ۱ بجای تتراکلرید کربن ۱/۵ میلی لیتر بر کیلوگرم روغن زیتون در روز چهاردهم دریافت کرد.

**یافته ها:** تزریق تتراکلرید کربن به موش های صحرایی سبب افزایش فعالیت سرمی ALP، AST، ALT و سطوح سرمی تری گلیسرید، VLDL، LDL، کلسترول و گلوکز و کاهش سطح HDL و ظرفیت آنتی اکسیدانی تام<sup>۱</sup> (TAC) شد. اما پیش درمان با عصاره ی متانولی TB به شکل معنی داری تغییرات ایجاد شده را تعدیل کرد.

**نتیجه گیری:** نتایج این مطالعه نشان داد که عصاره متانولی TB می تواند کبد را در مقابل ترکیبات اکسیدان و رادیکال های آزاد تولید شده در اثر متابولیسم تتراکلرید کربن محافظت کند.

**واژه های کلیدی:** قارچ دنبلان، تتراکلرید کربن، آنتی اکسیدان، آسیب کبدی، موش صحرایی

دریافت: ۱۳۹۵/۰۸/۱۳ پذیرش: ۱۳۹۵/۱۱/۲۰

## مقدمه

کبد یکی از ارگان های حیاتی و مهم بدن می باشد که در ساخت پروتئین های سرمی، برخی هورمون ها

(اریتروپوئیتین)، ساخت اوره، ساخت صفرا و متابولیسم مواد سه گانه دخیل می باشد [۱]، همچنین محل تجزیه اکثر داروها و سموم در کبد می باشد. بنابراین کبد با تهدیدهای زیادی از طرف داروها و

<sup>۱</sup> *Terfezia boudieri*

لازم و ضروری است. در سال‌های اخیر تلاش‌هایی در زمینه ساخت مواد دارویی سنتتیک برای پیشگیری از التهاب و آسیب کبد انجام شده ولی نتایج کافی در این مورد به دست نیامده است [۱۰]. بیشتر مواد دارویی سنتتیک که برای درمان آسیب‌های کبدی استفاده می‌شوند نیز در کبد متابولیزه و تجزیه می‌شوند و با تولید برخی ترکیبات آسیب رسان می‌توانند سبب آسیب به کبد شوند. بنابراین امروزه تلاش‌هایی در جهت استفاده از ترکیبات طبیعی (ترکیبات مشتق از قارچ و یا گیاهان دارویی) برای کاهش علائم ناشی از مواد اکسیدان انجام می‌شود.

در تحقیقات گذشته اثر قارچ‌هایی مثل *Agaricus blazei Murill* و *Terfezia claveri* بر روی آسیب‌های کبدی انجام شده است [۱۲،۱۱]. هر کدام از این قارچ‌ها به خاطر داشتن ترکیبات فلاونوئیدی و آنتی اکسیدان می‌توانند در جلوگیری از آسیب کبدی نقش داشته باشند. یکی دیگر از این قارچ‌ها، قارچ *Terfezia boudieri* با نام عمومی دنبلان است.

بیشترین میزان مصرف قارچ دنبلان در رستوران‌ها، صنایع غذایی، تهیه انواع سس‌ها و روغن‌های معطر و نیز داروسازی است. قارچ دنبلان به صورت همزیستی به ریشه‌های درختان جنگلی به وجود می‌آید. اندازه قارچ دنبلان از یک فندق تا اندازه یک پرتقال است و شکلی شبیه سیب زمینی دارد. در این قارچ بیش از ۱۵ نوع پروتئین، گالیک اسید، کاتچین، فلاونوئید، تانین و برخی ترکیبات دیگر از جمله بتاکاروتن و لینولئیک اسید شناسایی شده است. از خواص دارویی این قارچ بسیار ارزشمند می‌توان به درمان سرطان معده، هیپاتیت A، B، C، نفریت، آرتروز، دردهای عصبی، بی‌خوابی، برونشیت، آسم، زخم معده، فشارخون و کلسترول بالا اشاره نمود. تغذیه از دنبلان در فصل بهار برای جلوگیری از انواع بیماری‌ها مثل سرماخوردگی در طول سال مؤثر عنوان شده است [۱۴،۱۳]. قارچ دنبلان تأثیر چشم‌گیری در کاهش قند خون در میان مبتلایان به دیابت و درمان بیماری‌های

سموم روبرو است. برای نمونه ترکیباتی مثل تیواستامید، تتراکلریدکربن، اتانول و استامینوفن بعد از ورود به کبد توسط سیتوکروم P<sub>450</sub> موجود در شبکه اندوپلاسمی، متابولیزه شده و در طی این عمل یک سری رادیکال‌های آزاد تولید می‌شوند [۴-۲]. بیماری‌های کبدی یکی از مشکلات جدی و تهدیدکننده سلامت جامعه بشری می‌باشند. امروزه مشخص شده است که تغییر چربی و فیروزه زمینه‌ساز بروز سیروز کبدی کشنده در انسان است. اگرچه پاتوژنز فیروز کبدی کاملاً مشخص نشده است اما بدون شک گونه‌های واکنشگر اکسیژن نقش مهمی در تغییرات پاتولوژیک کبد ایفا می‌کنند [۵]. شیوع متوسط بیماری‌های کبدی مثل کبدچرب در کشورهای غربی ۶۰-۲۰ درصد گزارش شده است که این میزان در افراد چاق ۸۹-۷۶ درصد و در افراد مصرف کننده الکل ۵۰-۴۶ درصد گزارش شده است [۵]. شیوع این عارضه در ایران بین ۲۱/۵ درصد در جنوب ایران تا ۴۳/۸ درصد در برخی مناطق شمالی ایران گزارش شده است [۶،۷]. تتراکلریدکربن یکی از قدیمی‌ترین و پرستفاده‌ترین ماده سمی جهت ایجاد آسیب‌های کبدی در حیوانات آزمایشگاهی می‌باشد. تتراکلریدکربن پس از ورود به بدن توسط کبد تجزیه شده و تولید رادیکال‌های آزاد «تری کلرو متیل» و «پراکسی تتراکلرومتیل» می‌کند که بعداً این رادیکال‌ها می‌توانند رادیکال‌های آزاد اکسیژن<sup>۱</sup> (ROS) تولید بکنند [۸،۹]. اگر مقدار رادیکال‌های آزاد تولید شده بیشتر از ظرفیت آنتی‌اکسیدانی بدن باشد می‌تواند سبب آسیب به بیومولکول‌ها از جمله لیپیدهای غشای سلول‌های کبدی شده و سبب تخلیه آنزیم‌های آنتی‌اکسیدان داخل سلولی شود. پس با توجه به عملکرد حیاتی کبد در متابولیسم مواد سه گانه و تولید پروتئین‌های سرمی از جمله فاکتورهای دخیل در انعقاد، سم‌زدایی و تولید صفرا، یافتن یک ماده دارویی که بتواند جلوی این آسیب‌ها را بگیرد

<sup>1</sup> Reactive Oxygen Species

شد. سپس برای تهیه غلظت‌های مختلف، عصاره خشک با سرم فیزیولوژی (حلال عصاره) مخلوط گردید.

#### طرح مطالعه

در این مطالعه ۳۰ موش صحرایی نر بالغ نژاد ویستار، با سن ۱۰ هفته و وزن  $180 \pm 20$  گرم از حیوانخانه دانشگاه علوم پزشکی اردبیل انتخاب گردید. حیوانات در دمای  $22 \pm 2$  درجه سانتی‌گراد، و با سیکل ۱۲ ساعت روشنایی و ۱۲ ساعت تاریکی و در بستری از پوشال نگهداری گردیدند. این تحقیق از نظر رعایت موازین اخلاقی، مورد تایید کمیته اخلاق دانشگاه علوم پزشکی اردبیل بوده و دارای کد شناسایی IR-ARUMS-RE-1395-86 می‌باشد. حیوانات بصورت تصادفی در ۵ گروه و هر گروه ۶ موش در قفس‌های جداگانه با دسترسی آزاد به آب شهری و غذای مخصوص حیوانات (پلت فرم) نگهداری شدند. گروه اول به مدت ۱۴ روز نرمال سالیین به شکل خوراکی دریافت کردند. گروه اول (کنترل نرمال) و گروه دوم (گروه آسیب با تتراکلرید کربن) که به مدت ۱۴ روز فقط نرمال سالیین به شکل خوراکی دریافت کردند. گروه سوم (پیش‌درمان با دوز ۵۰۰ میلی‌گرم بر کیلوگرم وزن) به مدت ۱۴ روز ۵۰۰ میلی‌گرم بر کیلوگرم عصاره به شکل خوراکی دریافت کردند. گروه چهارم (درمان با دوز ۱۰۰۰ میلی‌گرم بر کیلوگرم وزن) که به مدت ۱۴ روز ۱۰۰۰ میلی‌گرم بر کیلوگرم عصاره به شکل خوراکی دریافت کردند. گروه پنجم (درمان با دوز ۱۵۰۰ میلی‌گرم بر کیلوگرم وزن) که به مدت ۱۴ روز ۱۵۰۰ میلی‌گرم بر کیلوگرم عصاره به شکل خوراکی دریافت کردند. جهت ایجاد آسیب کبدی، تتراکلرید کربن را در روغن زیتون با نسبت برابر (۱:۱) حل کرده و از مخلوط حاصل ۱/۵ میلی‌لیتر به ازای هر کیلوگرم وزن بدن رت در چهاردهمین روز مطالعه به صورت داخل صفاقی به همه گروه‌ها بجز گروه نرمال تزریق شد. گروه اول (کنترل نرمال) در روز ۱۴ مقدار ۱/۵

چشمی دارد [۱۵]. بسیاری مصرف قارچ را در درمان عوارض پیری و بهبود قوای جنسی مؤثر دانسته و آن را اکسیر جوانی می‌شناسند. تأثیرات آنتی‌بیوتیکی قارچ در برابر میکروب‌ها و عوامل بیماری‌زا و نیز تأثیر آنتی‌اکسیدانی در برابر انواع سرطان به اثبات رسیده است [۱۶، ۱۷]. قارچ شامل مقدار زیادی ارگوتیونین (یک آنتی‌اکسیدان قوی) است که برخلاف آنتی‌اکسیدان‌های دیگر در فرایند پخت و پز از بین نمی‌رود. بررسی‌ها نشان می‌دهند مصرف روزانه دو عدد قارچ پخته و داغ می‌تواند عفونت‌های بدن را از بین برده و سیستم ایمنی بدن را تقویت کند و بیوست و نفخ معده را نیز درمان کند. به خاطر داشتن این نوع ترکیبات به نظر می‌رسد که این قارچ بتواند جلوی آسیب به کبد و همچنین جلوی افزایش میزان کلسترول و تری‌گلیسرید را بگیرد. بنابراین هدف از این مطالعه بررسی اثرات محافظتی عصاره متانولی قارچ دنبلان بر روی آسیب کبدی القا شده با تتراکلرید کربن می‌باشد.

#### روش کار

##### روش عصاره‌گیری

در این مطالعه قارچ دنبلان در فاصله زمانی فصل بهار از منطقه یامچی از توابع استان اردبیل جمع‌آوری گردید. برای به دست آوردن عصاره آب و الکلی، قارچ در دمای ۳۷ درجه سانتی‌گراد و در سایه خشک گردید و سپس با دستگاه آسیاب برقی پودر شد. به ازای هر ۱۰۰ گرم پودر قارچ دنبلان، یک لیتر آب و اتانول با نسبت ۳ به ۷ اضافه شد تا به مدت ۷۲ ساعت خیس گردد. هر ۱۰ ساعت به مدت ۱۵ دقیقه روی شیکر جهت استخراج مواد موثره قرار داده شد. بعد از عبور دادن از صافی، عصاره حاصل به مدت ۱۰ دقیقه با سرعت ۳۰۰۰ دور در دقیقه سانتریفیوژ شد تا عصاره خالص تر بدست بیاید. جهت تبخیر الکل و بدست آوردن عصاره خشک به مدت ۱۰ ساعت در دمای ۴۰ درجه سانتیگراد در دستگاه فور قرار داده

آنالیز تمام تست‌های آماری با استفاده از SPSS-16 انجام گرفت و توسط آزمون ANOVA (آنالیز واریانس) یک طرفه و با تست تعقیبی با سطح معنی‌داری کم (LSD) تحلیل شدند. میزان معنی‌داری به صورت  $p < 0.05$  در نظر گرفته شد و نتایج آنالیز آماری به صورت میانگین  $\pm$  خطای معیار گزارش گردید.

### یافته‌ها

تزریق تک دوز تتراکلرید کربن به شکل داخل صفاقی سبب آسیب کبدی شد که تشخیص این آسیب به وسیله تغییر عوامل بیوشیمیایی تایید شد. تزریق ۱/۵ میلی لیتر مخلوط تتراکلرید کربن و روغن زیتون به شکل معنی‌داری ( $p < 0.001$ ) سبب افزایش سطوح آنزیم‌های کبدی ALT، AST و ALP شد. اما پیش درمان با عصاره الکلی این قارچ سبب کاهش معنی‌دار ( $p < 0.001$ ) میزان آنزیم‌های ALP و ALT در دوزهای ۵۰۰، ۱۰۰۰ و ۱۵۰۰ میلی گرم بر کیلوگرم و کاهش معنی‌دار ( $p < 0.01$ ) میزان آنزیم AST در دوزهای ۱۰۰۰ و ۱۵۰۰ میلی گرم بر کیلوگرم شد (نمودار ۱).

میلی لیتر به ازای هر کیلو گرم وزن بدن رت روغن زیتون (حلال تتراکلرید کربن) دریافت کردند. ۵۰ ساعت پس از تزریق تتراکلرید کربن رت‌ها با تزریق ۲۰۰ میکرولیتر کنامین ۱۰ درصد بیوش شده و خونگیری مستقیماً از قلب انجام شد. سپس سرم تک تک این گروه‌ها جدا شده و فاکتورهای بیوشیمیایی نظیر فعالیت آنزیم‌های کبدی آلانین آمینوترانسفراز<sup>۱</sup> (ALT)، آسپاراتات آمینوترانسفراز<sup>۲</sup> (AST)، آلکالین فسفاتاز<sup>۳</sup> (ALP) و سطوح سرمی آنتی اکسیدان تام، گلوکز، VLDL<sup>۴</sup>، LDL<sup>۵</sup>، HDL<sup>۶</sup>، تری گلیسرید و کلسترول متناسب با دستورالعمل مشخص شده در هرکیت آزمایشگاه با دستگاه اتوآنالیزر انجام گردید. همچنین بعد از بیهوشی و خونگیری از قلب موش، محفظه شکمی باز شده و قطعه ای از کبد جهت بررسی‌های هیستوپاتولوژیکی برداشته شده و در فرمالین ۱۰ درصد فیکس و آماده سازی بافت انجام شد. کیت‌های مورد استفاده از شرکت پارس آزمون تهران (ایران) خریداری شدند.

<sup>1</sup> Alanine Aminotransferase

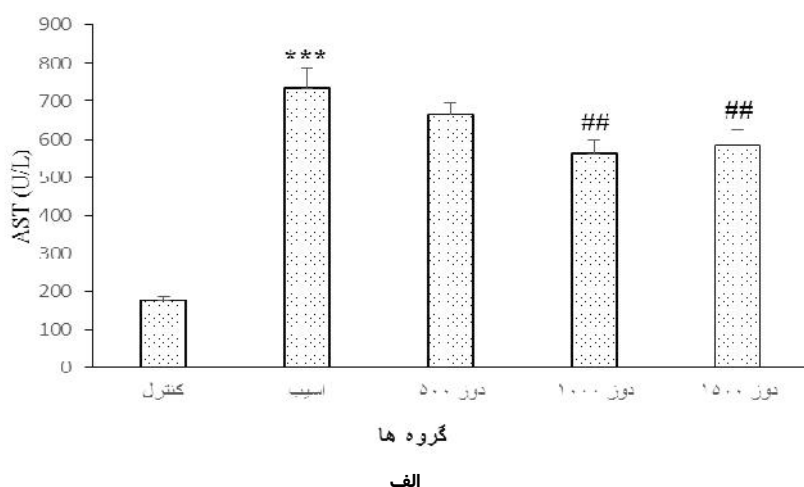
<sup>2</sup> Aspartate Aminotransferase

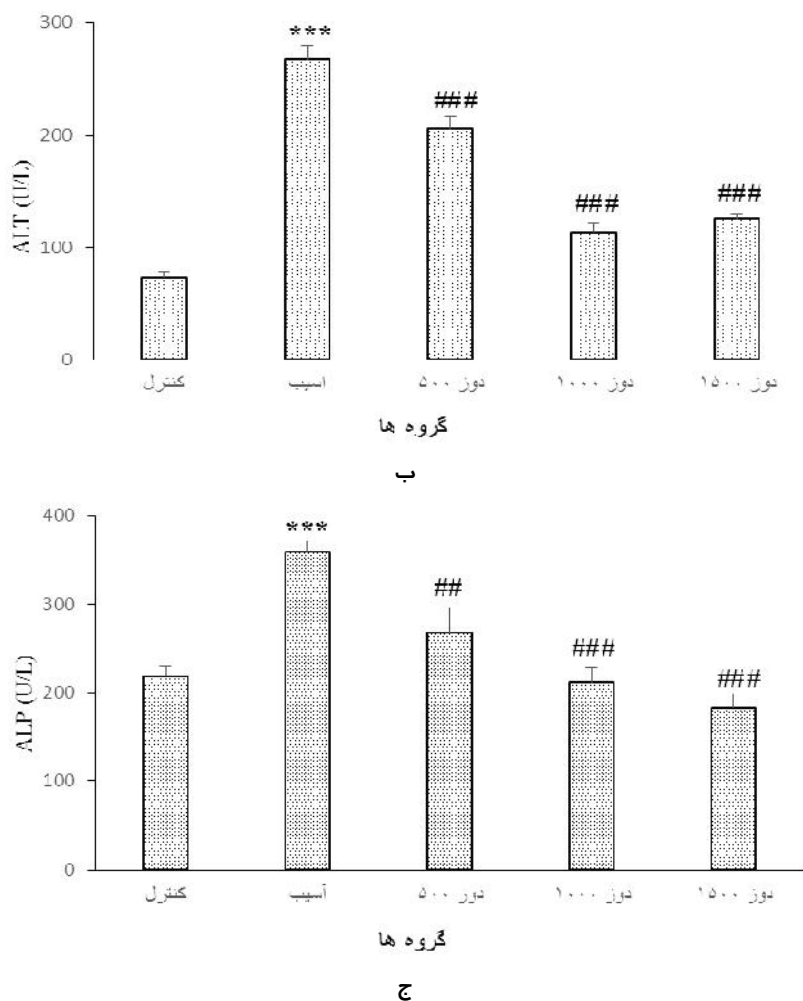
<sup>3</sup> Alkaline Phosphatase

<sup>4</sup> Very Low Density Lipoprotein

<sup>5</sup> Low Density Lipoprotein

<sup>6</sup> High Density Lipoprotein





نمودار ۱. اثر پیش درمان با عصاره دنبیان (*Terfezia boudieri*) بر روی میزان آنزیم‌های کبدی در رت‌های آسیب دیده به وسیله تتراکلرید کربن. الف) آسپارات آمینوترانسفراز (ب) آلانین آمینوترانسفراز (ج) آلکالین فسفاتاز. علامت بار نشان دهنده میانگین  $\pm$  انحراف معیار (N=6) می‌باشد. \*\*\* نشان دهنده معنادار بودن ( $p < 0.001$ ) نسبت به گروه کنترل نرمال. ## نشان دهنده معنادار بودن ( $p < 0.01$ ) و ### نشان دهنده معنادار بودن ( $p < 0.001$ ) نسبت به گروه آسیب.

معنی‌دار ( $p < 0.05$ ) بوده و بر روی کلسترول، LDL و توتال آنتی‌اکسیدان در دوزهای ۱۰۰۰ و ۱۵۰۰ میلی‌گرم بر کیلوگرم معنی‌دار ( $p < 0.05$ ) شد. همچنین عصاره متانولی قارچ TB سبب کاهش معنی‌دار ( $p < 0.05$ ) میزان گلوکز در دوز ۱۵۰۰ میلی‌گرم بر کیلوگرم شد.

نتایج حاصل از مطالعات بافت شناسی بافت کبد نشان داد که نمونه‌های کبدی که فقط با تتراکلرید کربن تیمار شده بودند، آسیب‌هایی نکروز و دژنراسیون هسته را نشان دادند. با این وجود در گروه‌های تیمار شده با عصاره تغییرات دژنراسیون کمتری مشاهده شد و یک بازگشت بافتی پس از نکروز در کبد مشاهده شد (شکل ۱).

تزریق تتراکلرید کربن علاوه بر آنزیم‌های کبدی بر روی سایر عوامل بیوشیمیایی نیز تأثیر داشت. جدول ۱ نشان می‌دهد که در گروه مربوط به موش‌هایی که تتراکلرید کربن دریافت کرده اند افزایش معنی‌داری ( $p < 0.001$ ) در سطوح کلسترول، تری گلیسرید، LDL، VLDL و گلوکز و همچنین کاهش معنی‌داری در سطوح TAC با سطح معنی‌داری ( $p < 0.001$ ) و HDL با سطح معنی‌داری ( $p < 0.001$ ) نشان دادند. اما تزریق عصاره متانولی *Terfezia boudieri* (TBME) در دوزهای ۵۰۰، ۱۰۰۰ و ۱۵۰۰ توانست سطوح تغییر یافته این فاکتورها را تا حدی تعدیل کند که این اثر بر روی تری گلیسرید، VLDL و HDL در دوز ۱۰۰۰ میلی‌گرم بر کیلوگرم

جدول ۱. مقایسه سطح فاکتورهای بیوشیمیایی (گلوکز، توتال آنتی اکسیدان (TAC)، کلسترول، تری گلیسرید، VLDL، LDL و HDL) در گروه‌های مورد

مطالعه

	کلسترول (mg/dl)	تری گلیسرید (mg/dl)	HDL (mg/dl)	LDL (mg/dl)	VLDL (mg/dl)	TAC (mmol)	گلوکز (mg/dl)
کنترل نرمال	۶۱/۱±۲/۸۸	۴۵/۱±۲/۳۸	۴۰±۱/۲۴	۱۲/۱±۲/۶۶	۹±۰/۴۷	۱/۰۶±۰/۰۶	۱۱۷/۱±۶/۳
کنترل آسیب با تتراکلریدکربن	***۷۷/۵±۲/۴۳	***۶۳/۶±۲/۷۵	***۲۶/۷±۱/۸۵	***۳۸/۱±۲/۲۹	***۱۲/۷±۰/۵۵	**۰/۸۵±۰/۰۵	***۱۴۶±۵/۵
پیش درمان با دوز ۵۰۰ میلی گرم بر کیلوگرم	۷۳/۸±۱/۹۷	۶۰/۶±۲/۴	۲۸±۲/۱۲	۳۳/۵±۲/۵۱	۱۲/۱±۰/۴۸	#۱/۰۳±۰/۰۲	۱۳۶/۱±۳/۴
پیش درمان با دوز ۱۰۰۰ میلی گرم بر کیلوگرم	#۷۰/۶±۱/۸	#۵۵±۳/۴۲	#۳۰/۱±۱/۴	##۲۹/۵±۱/۸۳	#۱۱±۰/۶۸	۱/۳±۰/۰۵	۱۳۸±۲/۸۴
پیش درمان با دوز ۱۵۰۰ میلی گرم بر کیلوگرم	#۷۱/۱±۱/۹۵	۶۰/۸±۱/۱۹	۲۸±۲/۰۴	#۳۰/۶±۲/۲۹	۱۲/۱±۰/۲۳	#۱/۰۳±۰/۰۵	□۱۳۵/۶±۳/۲۱

اعداد به صورت میانگین±خطای معیار میانگین گزارش شده است (N=6).

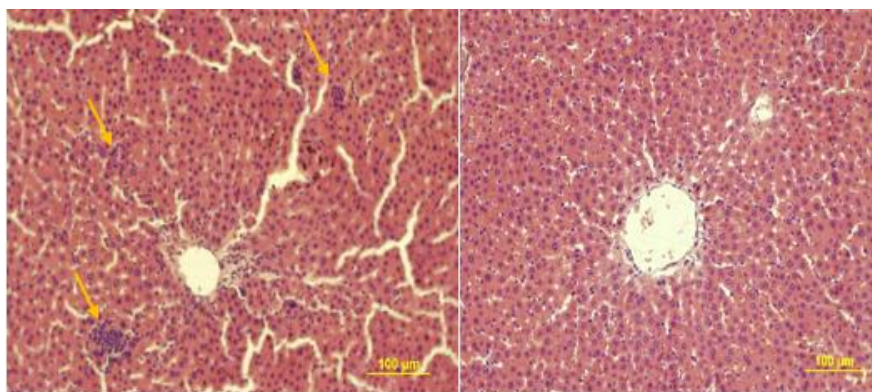
\*\* نشان دهندهی معنی دار بودن (p<۰/۰۱) نسبت به گروه کنترل نرمال.

\*\*\* نشان دهندهی معنی دار بودن (p<۰/۰۰۱) نسبت به گروه کنترل نرمال.

# نشان دهندهی معنی دار بودن (p<۰/۰۵) نسبت به گروه آسیب با تتراکلریدکربن می باشد.

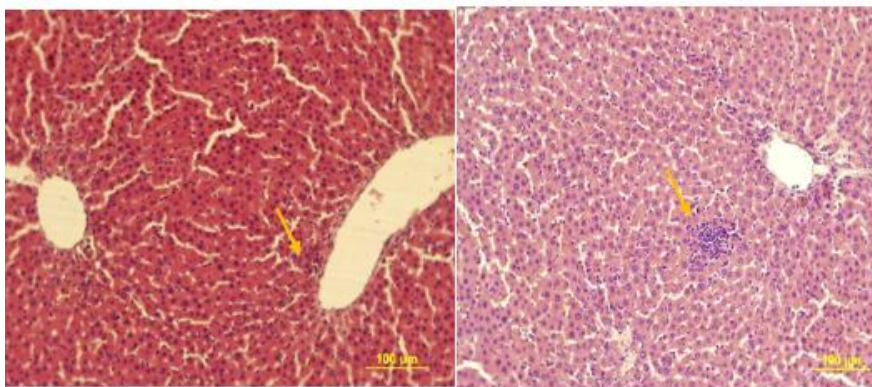
## نشان دهندهی معنی دار بودن (p<۰/۰۱) نسبت به گروه آسیب با تتراکلریدکربن می باشد.

### نشان دهندهی معنی دار بودن (p<۰/۰۰۱) نسبت به گروه آسیب با تتراکلریدکربن می باشد.



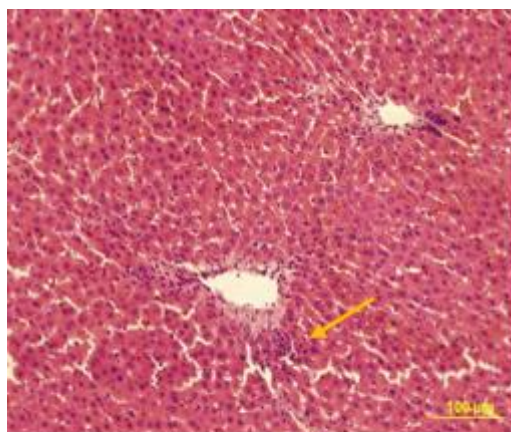
ب

الف



د

ج



شکل ۱. عکس‌های میکروسکوپی از بافت کبد با رنگ آمیزی H&E الف) گروه نرمال - ب) گروه آسیب با تتراکلریدکربن - ج) درمان با دوز ۵۰۰ میلی گرم بر کیلوگرم عصاره قارچ دنبلان - د) درمان با دوز ۱۰۰۰ میلی گرم بر کیلوگرم عصاره قارچ دنبلان - ه) درمان با دوز ۱۵۰۰ میلی گرم بر کیلوگرم عصاره قارچ دنبلان

## بحث

کبد یکی از حیاتی‌ترین و مهم‌ترین ارگان‌های بدن می‌باشد که در تولید صفرا، پروتئین‌های دخیل در سیستم انعقاد، متابولیسم مواد سه‌گانه و بخصوص در سم‌زدایی سموم و داروها و گزنویوتیک‌ها نقش دارد. کبد با استفاده از سیستم سیتوکروم P450 موجود در شبکه اندوپلاسمی طی دو فاز که در فاز اول اکسیداسیون و احیا و در فاز دوم کونژوگاسیون (گلوکونیداسیون) می‌تواند این سموم و داروها را به موادی با سمیت پایین و قابل حل در آب تبدیل کرده و دفع کند اما گاهی اوقات در طی این عمل یکسری رادیکال‌های آزاد تولید می‌شود که واکنش پذیر بوده و می‌تواند با بیومولکول‌های سلول از جمله پیوندهای دوگانه غشای سلول ارتباط برقرار کرده و سبب شکست آنها شود. یکی از ترکیباتی که می‌تواند در طی سم‌زدایی توسط کبد تولید رادیکال‌های آزاد بکند، تتراکلرید کربن است. تحقیقاتی که در زمینه ایجاد مدل آسیب کبدی و کلیوی انجام گرفته کاملاً اثبات کرده که تزریق داخل صفاقی تتراکلرید کربن سبب تولید رادیکال‌های فعال تری کلرومتیل و پراکسی تری کلرومتیل می‌شود که در طی یکسری واکنش‌های آبخاری می‌توانند با بیومولکول‌های سلول و غشای سلول پیوند برقرار

کرده و غشای سلول را از بین ببرند تخریب غشای سلول سبب از بین رفتن تعادل کلسیم داخل سلولی و در نتیجه ایجاد نکروز در سلول‌های هیپاتوسیت‌ها می‌شود. علاوه بر آن آسیب به غشای سلول‌های هیپاتوسیت‌ها باعث می‌شود که نفوذ پذیری غشا به برخی ترکیبات و آنزیم‌ها از بین برود. به همین خاطر تزریق تتراکلریدکربن سبب نشت آنزیم‌های داخل سلولی هیپاتوسیت‌ها مانند ALT, AST و ALP به درون سرم شده و سطوح این آنزیم‌ها را در سرم افزایش داد که این یافته‌ها مطابق با یافته‌های سایر محققین بود [۲]. مطالعات این محققین نشان داد که تزریق تتراکلرید کربن سبب افزایش نشت آنزیم‌های کبدی به درون سرم می‌شود که این حالت متناسب با شدت آسیب سلول‌های کبدی می‌باشد [۲۰، ۱۹]. پیش درمان با عصاره متانولی TB توانست میزان آنزیم‌های کبدی را به شکل معنی‌داری کاهش دهد. کاهش سطوح این آنزیم‌ها در رت‌های پیش درمان شده با عصاره نشان‌دهنده این است که عصاره این قارچ احتمالاً به خاطر داشتن ترکیبات آنتی‌اکسیدانی و فلاوونوئیدی می‌تواند غشای سلول‌های کبدی را پایدار ساخته و از این طریق جلوی نشت آنزیم‌های سیتوزولی به جریان خون را بگیرد. همچنین این بازگشت به حالت نرمال می‌تواند به دلیل جلوگیری



از تولید رادیکال‌های آزاد و خنثی کردن آنها و در نتیجه پتانسیل محافظتی قارچ *Terfezia boudieri* برابر رادیکال‌های آزاد تولید شده به وسیله تتراکلرید کربن باشد.

کبد در ساخت تری گلیسرید و کلسترول از سوبسترای خود یعنی استیل کوآنزیم آ (تولید شده از مسیر اکسیداسیون اسیدهای چرب) نقش دارد. اثرات محافظتی عصاره قارچ دنبلان با استفاده از اندازه گیری تری گلیسرید، توتال کلسترول، HDL، VLDL و LDL به عنوان پارامترهای عملکرد کبدی تعیین می‌شود. چون آنها دوباره در کبد در مسیر *denovo* سنتز می‌شوند [۳]. تزریق تتراکلرید کربن سبب افزایش معنی‌دار میزان تری گلیسرید، توتال کلسترول، VLDL و LDL و کاهش معنی‌دار HDL شد. کاهش سنتز پروتئین و اختلال در متابولیسم فسفولیپیدها ممکن است در سطوح غیر طبیعی لیپوپروتئین‌ها دخیل باشد. اما مصرف عصاره متانولی TB تمام این تغییرات را تا حد زیادی تعدیل کرد. افزایش سطوح تری گلیسرید ممکن است به خاطر افزایش استریفیکاسیون اسیدهای چرب، مهار بتا اکسیداسیون اسیدهای چرب و کاهش دفع لیپیدهای سلولی باشد. تتراکلرید کربن انتقال استات به درون سلول‌های کبدی را تحریک کرده (احتمالاً از طریق افزایش دسترسی به استات) و سبب افزایش ساخت کلسترول می‌شود. تتراکلرید کربن هم چنین سنتز اسیدهای چرب و تری گلیسرید را نیز از استات افزایش داده و میزان استریفیکاسیون لیپیدی را افزایش می‌دهد. تجمع تری گلیسرید در کبد ممکن است به خاطر مهار فعالیت لیپازهای لیزوزومی و مهار ترشح VLDL باشد [۴]. علاوه بر آن یافته‌های کامالاکانان<sup>۱</sup> نشان داد که سنتز آپولیپوپروتئین نیز توسط تتراکلرید کربن مهار می‌شود که این عمل هم سبب کاهش سنتز لیپوپروتئین‌ها می‌شود [۵]. پیش درمان با عصاره TB توانست به شکل معنی‌داری

سبب کاهش میزان LDL و کلسترول در دوز ۱۰۰۰ میلی گرم بر کیلوگرم شد.

یافته‌های برخی محققین نشان داده که مصرف فیتواستروژن‌ها می‌تواند میزان کلسترول و تری گلیسرید خون را تنظیم کند [۱۸]. با توجه به اینکه قارچ *Terfezia boudieri* غنی از پروتئین‌ها، آمینواسیدها و فیتواستروژن‌هاست، بنابراین علت کاهش میزان کلسترول تام و LDL ( $p < 0.05$ ) در دوز ۱۰۰۰ احتمالاً به خاطر وجود ترکیبات فیتواستروژنی در این قارچ باشد.

با توجه به این که کبد محل اصلی متابولیسم کربوهیدرات‌هاست و مسیرهای مربوط به متابولیسم کربوهیدرات‌ها از جمله تجزیه گلوکز (گلیکولیز)، سنتز از نو گلوکز (گلوکونئوز)، سنتز گلیکوژن (گلیکوژنز) و تجزیه گلیکوژن (گلیکوژنولیز) بیشتر در کبد انجام می‌گیرد، به همین خاطر احتمالاً افزایش میزان گلوکز خون در رت‌های آسیب دیده به دلیل آسیب شدید کبد و یا آسیب به پانکراس و در نتیجه تداخل در مسیرهای مربوط به متابولیسم کربوهیدرات‌ها باشد. یافته‌های برخی از محققین نشان داده که محصولات طبیعی از آنتی‌اکسیدان‌ها مانند ویتامین‌ها، آنزیم‌ها، فلاونوئیدها و آلکالوئیدها می‌توانند به عنوان عوامل کاهنده قند خون نیز عمل بکنند [۱۵]. با توجه به وجود این ترکیبات در عصاره متانولی TB این عصاره نیز سبب کاهش میزان قند خون ( $p < 0.05$ ) در دوز ۱۵۰۰ در رت‌های آسیب دیده شد. البته این کاهش، زیاد قابل ملاحظه نبود. عصاره قارچ *Terfezia boudieri* ممکن است اثراتی مانند انسولین بر بافت‌های محیطی داشته باشد و با تقویت برداشت گلوکز و افزایش سوخت و ساز سبب کاهش میزان گلوکز خون شود.

تاثیر محافظتی قارچ *Terfezia boudieri* بر روی آسیب کبدی ایجاد شده به وسیله تتراکلرید کربن توسط بررسی‌های هیستوپاتولوژی بیشتر تایید شد. نمونه‌های کبدی که فقط با تتراکلرید کربن تیمار

<sup>1</sup> Kamalakkannan

مخرب رادیکال‌های آزاد حاصل از سموم و داروها محافظت کند و همچنین ترکیبات فیتواستروژنی موجود در این قارچ نقش مهمی در تنظیم میزان کلسترول خون دارد.

#### محدودیت‌های پژوهش

جهت بررسی دقیق اثرات محافظتی عصاره دنبیان اندازه‌گیری برخی عوامل آنتی‌اکسیدان نظیر سوپراکسید دیسموتاز، کاتالاز و گلوکاتیون پراکسیداز لازم و ضروری است، اما در این مطالعه به دلیل مشکلات مالی این عوامل اندازه‌گیری نشدند.

#### تشکر و قدردانی

این طرح با کد شناسایی ۴۳/۸۶۸۲/پ در کمیته تحقیقات دانشجویی اردبیل تصویب و در دانشگاه علوم پزشکی اردبیل انجام شد. نویسندگان مقاله از جناب آقای دکتر امانی جهت کمک در انجام این پروژه صمیمانه تشکر و سپاسگزاری می‌نمایند.

شده بودند مشابه یافته‌های سایر محققین، آسیب‌هایی مانند نکروز و دژنراسیون هسته و مجاری صفراوی را نشان دادند [۲۱]. با این وجود در گروه‌های تیمار شده با عصاره تغییرات دژنراسیون کمتری مشاهده شد و یک بازگشت بافتی پس از نکروز و دژنراسیون مجاری صفراوی در کبد مشاهده شد. به نظر می‌رسد این قارچ به خاطر وجود ترکیبات پلی فنولی و فلاونوئیدی از جمله گالیک اسید، کاتچین‌ها، تانین‌ها و سایر ترکیبات نظیر بتاکاروتن و لینولئیک اسید می‌باشد جلوی آسیب به کبد را گرفته و یا این که عصاره این قارچ سبب بازسازی پارانشیم کبد از طریق بهبود سنتز پروتئین شده باشد.

#### نتیجه‌گیری

نتایج این مطالعه نشان داد که قارچ *Terfezia boudieri* به خاطر داشتن ترکیبات آنتی‌اکسیدانی و برخی ویتامین‌ها می‌تواند کبد را در برابر اثرات

#### References

- 1-Lee GP, Jeong WI, Jeong DH, Do SH, Kim TH, Jeong KS. Diagnostic evaluation of carbon tetrachloride-induced rat hepatic cirrhosis model. *Anticancer Res.* 2005 Mar-Apr;25(2A):1029-38.
- 2- Lankarani KB, Ghaffarparasand F, Mahmoodi M, Lotfi M, Zamiri N, Heydari ST, et al. Non alcoholic fatty liver disease in southern Iran: a population based study. *Hepat Mon.* 2013 May; 13(5): e9248.
- 3- Al-Attar AM, Shawush NA. Influence of olive and rosemary leaves extracts on chemically induced liver cirrhosis in male rats. *Saudi J Biol Sci.* 2015 Mar;22(2):157-63.
- 4- Eidi A, Mortazavi P, Bazargan M, Zaringhalam J. Hepatoprotective activity of cinnamon ethanolic extract against CCL 4-induced liver injury in rats. *EXCLI J.* 2012 Nov;11:495-507.
- 5- Montazerifar F, Karajibani M, Ansari-Moghaddam A. Evaluation of Risk Factors of Nonalcoholic Fatty Liver Disease in the Adult Population of Zahedan, Iran. *Zahedan J Res Med Sci.* 2014 Jun;16(8):12-5.
- 6- Saleem TM, Chetty CM, Ramkanth S, Rajan V, Kumar KM, Gauthaman K. Hepatoprotective herbs—a review. *Int J Res Pharm Sci.* 2010 Dec;1(1):1-5.
- 7-Amirkalali B, Poustchi H, Keyvani H, Khansari MR, Ajdarkosh H, Maadi M, et al. Prevalence of non-alcoholic fatty liver disease and its predictors in north of Iran. *Iran J Public Health.* 2014 Sep; 43(9): 1275–1283
- 8-Cheng N, Ren N, Gao H, Lei X, Zheng J, Cao W. Antioxidant and hepatoprotective effects of Schisandra chinensis pollen extract on CCl 4-induced acute liver damage in mice. *Food Chem Toxicol.* 2013 May;55:234-40.
- 9- Sahreen S, Khan MR, Khan RA, Alkreathy HM. Protective effects of Carissa opaca fruits against CCl4-induced oxidative kidney lipid peroxidation and trauma in rat. *Food Nutr Res.* 2015 Sep 7;59:28438.

- 10- Adams LA, Lymp JF, Sauver JS, Sanderson SO, Lindor KD, Feldstein A, et al. The natural history of nonalcoholic fatty liver disease: a population-based cohort study. *Gastroenterology*. 2005 Jul;129(1):113-21.
- 11- Mochizuki M, Shimizu S, Urasoko Y, Umeshita K, Kamata T, Kitazawa T, et al. Carbon tetrachloride induced hepatotoxicity in pregnant and lactating rats. *J Toxicol Sci*. 2009 Apr;34(2):175-81.
- 12- Janakat S, Nassar M. Hepatoprotective activity of desert truffle (*Terfezia clavaryi*) in comparison with the effect of *Nigella sativa* in the rat. *Pakistan J Nutr*. 2010 Feb;9(1):52-6.
- 13- Slama A, Neffati M, Boudabous A. Biochemical composition of desert truffle *terfezia boudieri* chatin . *Acta Hort*. 2010 Feb; number 853:285-290.
- 14- Dundar A, Yesil OF, Acay H, Okumus V, Ozdemir S, Yildiz A. Antioxidant properties, chemical composition and nutritional value of *Terfezia boudieri* (Chatin) from Turkey. *Food Sci Technol Int*. 2012 Aug;18(4):317-28.
- 15- Shakshak KA, Afan AM, Auzi AA, Hamrouni AM. The hypoglycemic effect of libyan truffle “*Terfezia Boudieri*” in experimentally induced diabetic rats. *Tripolitana Med J*. 2014 Jan;3(1):1-4.
- 16- Hamza A, Zouari N, Zouari S, Jdir H, Zaidi S, Gtari M, et al. Nutraceutical potential, antioxidant and antibacterial activities of *Terfezia boudieri* Chatin ,a wild edible desert truffle from Tunisia arid zone. *Arabian J Chem*. 2016 May; 9(3):383–9.
- 17- Dođan H, Aydin S. Determination of antimicrobial effect, antioxidant activity and phenolic contents of desert truffle in Turkey. *Afr J Tradit Complement Altern Med*. 2013 May;10(4):52-8.
- 18- Aboelnaga SM. Effect of some levels of cardamom, clove and anise on hepatotoxicity in rats caused by CCL4. *World Appl Sci J*. 2015 Mar;33(6):854-65.
- 19- Sahreen S, Khan MR, Khan RA. Hepatoprotective effects of methanol extract of *Carissa opaca* leaves on CCl 4-induced damage in rat. *BMC Complement Altern Med*. 2011 Jun;11:48.
- 20- Ranawat L, Bhatt J, Patel J. Hepatoprotective activity of ethanolic extracts of bark of *Zanthoxylum armatum* DC in CCl 4 induced hepatic damage in rats. *J Ethnopharmacol*. 2010 Feb;127(3):777-80.
- 21- Vuda M, D'Souza R, Upadhya S, Kumar V, Rao N, Kumar V, et al. Hepatoprotective and antioxidant activity of aqueous extract of *Hybanthus enneaspermus* against CCl4-induced liver injury in rats. *Exp Toxicol Pathol*. 2012 Nov;64(7-8):855-9.