

Spinal Dural Arteriovenous Fistula (SDAVF) in a Patient with Progressive Paraparesia: A Case Report

Mazdeh M^{1*}, Omrani SH², Faryadras M²

1. Department of Neurology, School of Medicine, Hamadan University of Medical Sciences, Hamadan, Iran

2. Department of Biostatistics and Epidemiology, School of Public Health, Hamadan University of Medical Sciences, Hamadan, Iran

* *Corresponding author.* Tel: +988138233576 Fax: +988138269808 E-mail: mehrdokhtmazdeh@yahoo.com

Received: Sep 3, 2015

Accepted: Mar 11, 2016

ABSTRACT

Background: Spinal dural arteriovenous fistula (SDAVF) is a known cause of nontraumatic slow progressive paraparesia and is frequently overlooked because its clinical features overlap with more common causes of myelopathy and also neuroimaging may be normal.

Case Report: A 53 year-old man with developed weakness of both lower limbs had symptoms begun spontaneously 3.5 month before admission and progressed from 1 month ago with bowel and bladder incontinence. The patient's physical examination was normal and neurologic testing revealed lower extremity motor strength of 3/5. Deep tendon reflexes were decreased and superficial abdominal reflexes were absent. Sensation of pinprick and temperature was absent distal to the T4-T5 level. Vibration and proprioception were decreased to the ankle and saddle anesthesia and the patient was non ambulatory. Laboratory routine and specific tests for vitamin B12 level, hepatitis, HIV, HTLV_{1,2} were negative. MRI of spine with and without contrast raised the possibility of dural arteriovenous malformation extended from T3 level to conus medullaris which was confirmed by angiography. The patient referred to neurosurgeon for deciding route of treatment.

Conclusion: SDAVF can be a significant non traumatic slowly progressive cause of myelopathy. The majority of the affected patients are males older than 50 years of age. Rapid diagnosis in these patients leads to significant improvement.

Keywords: MR- Imaging; Progressive Paraparesia; Spinal Dural Arterio Venous Fistula; Spinal Arteriovenous Malformation.

گزارش یک مورد فیستول شریانی وریدی ناحیه دوران نخاع با پاراپارازی پیشرونده

مهرداد مزده^{۱*}، شقایق عمرانی^۲، محمد فریادرس^۲

۱. گروه نورولوژی، دانشکده پزشکی، دانشگاه علوم پزشکی همدان، همدان، ایران

۲. گروه آمار زیستی و اپیدمیولوژی، دانشکده بهداشت، دانشگاه علوم پزشکی همدان، همدان، ایران

* نویسنده مسئول. تلفن: ۰۸۱۳ ۸۲۳۳۵۷۶، فاکس: ۰۸۱۳ ۸۲۶۹۸۰۸، پست الکترونیک: mehrdokhtmazdeh@yahoo.com

چکیده

سابقه و هدف: SDAVF یک علت شناخته شده برای میلوپاتی غیر تروماتیک با سیر کند است، اما بعلاوه همپوشانی زیاد در علل شایع میلوپاتی و از آن جهت که در تصویربرداری نورولوژیک نیز ممکن است یافته‌ای بدست نیاید، غالباً در علت‌یابی میلوپاتی بر بالین بیمار این تشخیص نادیده گرفته می‌شود.

معرفی بیمار: بیمار آقای ۵۳ ساله است که از ۳/۵ ماه قبل از مراجعه بدون سابقه تروما، دچار کاهش نیروی اندام تحتانی دوطرفه شده که از یک ماه قبل تشدید شده و با اختلال اسفنکتری ادراری- مدفوعی روبرو می‌شود. بیمار در معاینه سیستمیک نکته مثبتی نداشت، اما در معاینه نورولوژیک پاراپارازی اندام تحتانی در حد سه‌پنجم و کاهش رفلکس‌های عمقی و فقدان رفلکس‌های سطحی شکمی داشت. حس درد و حرارت تا ناحیه T4-T5 از بین رفته و حس عمقی و ارتعاش در ناحیه مچ پا کاهش یافته بود. بیمار قادر به راه رفتن نبود. در ارزیابی بعمل آمده بعد از درخواست تست‌های آزمایشگاهی معمول و اختصاصی برای سطح سرمی B12 و هپاتیت، HIV، HTLV_{1,2} و منفی شدن آنها، در MRI اسپینال در ناحیه توراکولومبار با و بدون تزریق SDAVF از سطح T3 تا کونوس مدولاریس مطرح که با آنژیوگرافی تایید شد. بیمار جهت انجام عمل جراحی و تصمیم برای انتخاب نوع روش درمانی به جراح مغز و اعصاب ارجاع داده شد.

نتیجه گیری: توجه به تشخیص SDAVF در سمپتوم‌های نورولوژیک غیراختصاصی در برخورد با میلوپاتی پیشرونده با سیر کند بخصوص در مردان میانسال توصیه می‌شود، زیرا بیمار در صورت عدم تاخیر در تشخیص از نتیجه مطلوب درمانی برخوردار خواهد شد.

واژه‌های کلیدی: تصویربرداری با روش تشدید مغناطیسی، پاراپارازی پیشرونده، فیستول ناحیه دوران نخاعی، ناهنجاری شریانی وریدی نخاعی

دریافت: ۹۴/۶/۱۲ پذیرش: ۹۴/۱۲/۲۱

مقدمه

فیستول شریانی- وریدی ناحیه دوران نخاعی SDAVF^۱ شایعترین تیپ مالفورماسیون عروقی نخاعی هستند که معمولاً در مردان مسن بالای ۵۵ سال و گاهی با نسبت فراوان ۵ تا ۹ برابر نسبت به زنان دیده می‌شوند. این عارضه در ناحیه توراسیک

تحتانی و لومبار معمولاً بین مهره‌های T6-L2 قرار می‌گیرد. چون این بیماری هنوز شناخته شده نیست، معمولاً تشخیص داده نمی‌شود. سمپتوم‌های بالینی خیلی غیراختصاصی بوده [۱]، لذا نورورادیولوژیست اغلب اولین فردی است که احتمال این تشخیص را می‌گذارد. شروع تظاهرات به صورت حاد یا مرموزانه با دوره‌های عود و فروکش همراه است. شایعترین شکایت بیماران در شروع از درد و ضعف و

¹ Spinal Dural Arteriovenous Fistula

اندوواسکولر صورت می‌گیرد. اقدام جراحی موقعی صورت می‌گیرد که با آمبولیزاسیون بهبود حاصل نشده و هدف از درمان بستن شانت به صورت بستن قسمت پروگزیمال وریدهای درناژکننده به هم با سگمان دیستال شریانی است که این روش تا ۹۸٪ موفقیت آمیز بوده و به صورت تیبیک علائم بهبود می‌یابد [۳،۵].

معرفی بیمار

بیمار آقای ۵۳ ساله متاهل جوشکاری است که ۳/۵ ماه قبل از مراجعه بدون سابقه تروما دچار ضعف و ناتوانی اندام تحتانی دوطرفه می‌شود که از یک ماه قبل تشدید یافته و با اختلال اسفنکتری ادراری و مدفوعی و از بین رفتن حس ناحیه شرمگاهی مواجهه شده بود. بیمار در معاینه سیستمیک نکته مثبتی نداشت. درد ناحیه ستون فقرات نداشت. در معاینه نورولوژیک بررسی منتال و اعصاب کرانیال و موتور اندام فوقانی و معاینات حسی اندام فوقانی نرمال بود، اما در اندام تحتانی پاراپارزی با قدرت عضلانی در حد سه‌پنجم در پروگزیمال و یک‌پنجم در دیستال در هر دو طرف بارز بود. رفلکس‌های تاندونی عمقی در ناحیه پاتلا و آشیل وجود نداشت، رفلکس‌های سطحی شکمی منفی بود. بابنسکی منفی بوده، تون عضلانی ناحیه رکتال کاهش یافته و حس درد و حرارت تا ناحیه T4-T5 از بین رفته بود. همچنین حس عمقی و ارتعاش در ناحیه مچ پا کاهش یافته بود و بیمار قادر به راه رفتن نبود. حس ناحیه Saddle وجود نداشت. تست‌های آزمایشگاهی معمول نظیر تست‌های خونی، کلیوی، قند و چربی نرمال و همچنین تست‌های اختصاصی سطح vitB12 و اسید فولیک، تیروئید درخواست شد که همگی نرمال بودند. تست‌های هپاتیت B، C، HIV^۱ و HTLV^{۱,۲} نیز منفی بود.

اختلال حسی در اندام تحتانی است. شروع سمپتوم‌ها معمولاً در رابطه با تروما در ورزش و حاملگی و دوران قاعدگی زنان است. این بیماری به صورت میلوپاتی پیشرونده آهسته شروع می‌شود. افزایش فشار در وریدهای نخاعی (HTN^۱ ورید نخاعی) منجر به کاهش درناژ وریدهای نخاعی و لذا احتقان وریدی توام با ادم اینترامدولاری و بعد از آن هیپوکسی مزمن و میلوپاتی پیشرونده خواهد شد. از آنجایی که ناحیه تحتانی توراسیک، کانال‌های جریان خون وریدی کمتری دارد، احتقان به سمت ناحیه کودال متمایل می‌شود و این توجیه‌گر آن است که چرا اولین علائم میلوپاتی در بیمار گاهی اختلال عملکردی در ناحیه کونوس مدولاریس است. دو سوم بیماران SDAVF ترکیبی از اختلال راه رفتن و حس و درگیری سگمان ساکرال شامل اختلال عملکردی جنسی و ادراری و مدفوعی را دارند. در صورت عدم تشخیص می‌تواند به سمت ایسکمی و انفارکت نخاعی پیشرفت کند. تشخیص بر اساس MRI^۲ و MRV^۳ داده می‌شود. آنژیوگرافی توام با MRI به لوکالیزه کردن سطح فیستول مهره‌ای کمک می‌کند و از طریق DSA^۴ تایید می‌شود [۴-۲]. در MRI ادم کورد و عروق پری مدولاری با افزایش جذب کورد نشان داده می‌شود. بعضی وقت‌ها به علت اشکال گوناگون و متنوع تشخیص افتراقی‌های زیادی از جمله تومور، پلی نوروپاتی، بیرون زدگی دیسک کمری، سیرنگومیلی ناحیه توراکولومبار، ایسکمی نخاعی، MS، خونریزی ساب آراکنوئید داخل نخاعی، دژنراسیون مرکب تحت حاد SCD^۵، سیفیلیس، علائم هیپرتروفی پروستات، ترانسورس میلیت، اختلال عملکرد جنسی با منشأ سایکولوژی مطرح می‌شود [۱]. درمان آن با آمبولیزاسیون

¹ Hypertension

² Magnetic Resonance Imaging

³ Magnetic Resonance Venography

⁴ Digital Subtraction Angiography

⁵ Sub Acute Combined Degeneration

⁶ Human Immunodeficiency Virus

⁷ Human T Lymphocyte Virus

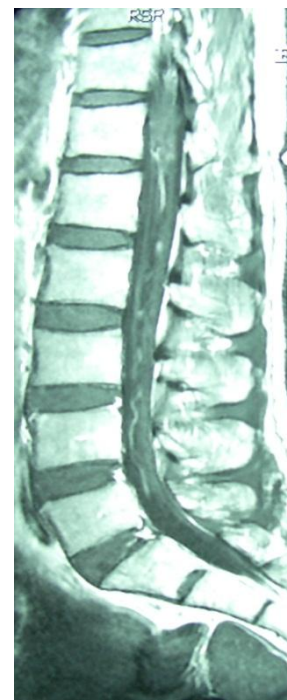


شکل ۱. SDAVF (Spinal Dural Arteriovenous Fistula) در نمای توراسیک

دورسال نخاع از T3 تا کونوس مدولاریس و کودال تا کانال نخاعی کمری وجود داشت. با ماده حاجب موارد ذکر شده افزایش جذب داشت. جهت بیمار آنژیوگرافی قراردادی^۲ انجام شد که DAVF type 1 تایید شد و بیمار جهت عمل جراحی و تصمیم برای انتخاب روش درمان به جراح مغز و اعصاب ارجاع داده شد.

بحث

Spinal Dural Arteriovenous Fistula (SDAVF) یک علت شناخته شده برای میلوپاتی نان تروماتیک^۳ با سیر کند است. اما بعلاجه همپوشانی زیاد علل شایع میلوپاتی، و از آن جهت که تصویربرداری نورولوژیک نیز ممکن است نرمال باشد غالباً از تشخیص‌های مطرح بر بالین بیمار دور می‌ماند. در تمامی مطالعات به نادیده گرفتن تشخیص SDAVF در بیماران با سمپتوم میلوپاتی و به تاخیر انداختن تشخیص یا تشخیص اشتباه به جای این بیماری اشاره



شکل ۲. ساختمان مارپیچی و متعدد نمای لومبار

در MRI اسپینال در ناحیه توراسیک و لومبار با و بدون تزریق ادم کورد از ناحیه کونوس مدولاریس تا سطح T8 و ساختمان مارپیچی و متعدد^۱ در سطح

² Conventional

³ Non Traumatic

¹ Serpentine

احتمال عود وجود ندارد [۵,۸]. در صورت تشخیص سریع و مداخله جراحی سریع در SDAVF می‌توان به نتیجه مطلوب درمانی رسید. در یک مطالعه ذکر شده ۵۰ درصد بیماران به شدت در طی ۳ سال بعد از سمپتوم اولیه ناتوان شدند [۹]. این بیماری از نظر کلینیکی پیشرفت آهسته و موجی به سمت بدتر شدن دارد [۸,۹] و در صورت عدم تشخیص SDAVF با تقلید علائم هیپرتروفی پروستات در مرد می‌تواند منجر به پیشرفت ادم کورد تا انفارکت نخاعی کامل و پاراپلژی شود [۱۰]. چون سمپتوم‌های نورولوژیک بسیار غیراختصاصی هستند و بیماری قابل درمان است، لذا نورولوژیست‌ها نقش بسیار مهمی در آشکارسازی این ضایعات و درمان آنها دارند.

شده است. در یک مطالعه DAVF به طور موفقیت‌آمیزی با آمبولیزاسیون ترانس ونوس در یک زن ۸۴ ساله درمان شده است (۵). در مواردی که MRI مبهم و یا نرمال است، باید آنژیوگرافی بدون معطلی انجام شود تا تاخیر در درمان به وجود نیاید. در یک مطالعه بر روی ۷۸ مورد از بیماران مبتلا به میلوپاتی با منشأ نامعلوم، یک سوم آنها SDAVF بوده است [۶]. در یک مطالعه در مرد ۶۱ ساله دیابتیک که با ضعف هر دو اندام تحتانی حین راه رفتن مراجعه می‌کند، در MRI نخاعی با تزریق SDAVF با انفارکت وسیع نخاعی مشاهده می‌شود که با MRI آنژیوگرافی تأیید می‌گردد که این نتیجه تاخیر در درمان بیمار فوق بوده است [۷]. درمان جراحی در مقایسه با آمبولیزاسیون آندوواسکولار میزان شکست کمتری دارد، زیرا در روش جراحی

References

- 1- Ropper AH, Samuels MA. Adams & Victor's. Principles of neurology. 10 ed. New York: MC Graw Hill, 2013:62.
- 2- Koch C, Gottschalk S, Giese A. Dural arteriovenous fistula of the lumbar spine presenting with subarachnoid hemorrhage. Case report and review of the literature. J Neurosurg. 2004 Apr;100(4 Suppl Spine):385-91.
- 3- Krings T, Geibprasert S. Spinal dural arteriovenous fistulas. AJNR Am J Neuroradiol. 2009 Apr;30(4):639-48.
- 4- Saraf-Lavi E, Bowen BC, Quencer RM, Sklar EM, Holz A, Falcone S, et al. Detection of spinal dural arteriovenous fistulae with MR imaging and contrast-enhanced MR angiography: sensitivity, specificity, and prediction of vertebral level. AJNR Am J Neuroradiol. 2002 May;23(5):858-67.
- 5- Loumiotis I, Cloft HJ, Lanzino G. Intercavernous sinus dural arteriovenous fistula successfully treated with transvenous embolization. a case report. Interv Neuroradiol. 2011 Jun;17(2):208-11.
- 6- Spain R, Stuckert E, Sharan A, Skidmore C. Spinal Dural Arteriovenous Fistula: An Overlooked Cause of Progressive Myelopathy. Hospital Physician. 2009 Feb:33-8.
- 7- Pillai SK, Subramaniam T, Rao GG. Spinal stroke in older people secondary to dural arteriovenous fistula. BMJ Case Rep. 2011 Aug; 2011.
- 8- Schick U, Hassler W. Treatment and outcome of spinal dural arteriovenous fistulas. Eur Spine J. 2003 Aug;12(4):350-5.
- 9- Ofran Y, Yovchev I, Hiller N, Cohen J, Rubin SA, Schwartz I, et al. Correlation between time to diagnosis and rehabilitation outcomes in patients with spinal dural arteriovenous fistula. J Spinal Cord Med. 2013 May;36(3):200-6.
- 10- Sheikh SI, Busl KM, Ning M, Venna N. Spinal dural arteriovenous fistula mimicking prostate hyperplasia. J Emerg Med. 2011 Dec;41(6):e137-40.