

## The Effect of Endurance Swimming Exercise Training on Structural Remodeling and Apoptotic Index of Adrenal Cortex in Pregnant Rats Exposed to Cadmium Toxicity

Dabagh Nikukheslat S<sup>1</sup>, Hamidian Gh<sup>2</sup>, Khani M\*<sup>1</sup>, Fathollahi S<sup>1</sup>, Jolusian R<sup>1</sup>

1. Department of Exercise Physiology, Faculty of Physical Education and Sport Sciences, University of Tabriz, Tabriz, Iran

2. Department of Basic Sciences, Faculty of Veterinary Medicine, University of Tabriz, Tabriz, Iran

\* *Corresponding author*. Tel: +989149263371, Fax: +984133356008, E-mail: khani\_ms@tabrizu.ac.ir;

Received: Aug 21, 2017 Accepted: Dec 21, 2017

### ABSTRACT

**Background & objectives:** The purpose of this study was to investigate the effect of endurance swimming exercise training on structural remodeling (volume and parenchymal cell number) and apoptotic index of adrenal gland in pregnant rats exposed to cadmium poisoning.

**Methods:** A total of 32 pregnant rats weighing  $200 \pm 20$  g were randomly divided into four groups of control, cadmium, swimming, and cadmium-swimming. Cadmium dissolved in drinking water was administered to treatment groups, available ad libitum during pregnancy. Swimming exercises 5 days/week and 60 min/day were performed from the first day of gestation until the end of the period. Two days after delivery, the mothers were sacrificed and their adrenal glands were removed. After stabilizing the samples, Hematoxylin-Eosin staining and TUNEL assay were performed, and the number of necrotic and apoptotic cells in 10 microscopic fields was counted randomly. The size of various regions of the adrenal gland and total number of parenchymal cells were estimated using stereological methods. Data were analyzed by two-way ANOVA under SPSS software (version 21).

**Results:** Cadmium poisoning caused extensive bleeding and tissue destruction in the adrenal gland of the pregnant mothers, but endurance training reduced the amount of bleeding. Cadmium poisoning during pregnancy decreased the total volume of the gland, the volume of the cortical part and its different layers as well as the number, size and function of parenchymal cells in all three cortical zones, especially the fasciculata zone. Performing swimming exercise training in this condition worsened the structural state of the gland and led to a further reduction in the number of parenchymal cells within all three parts of the adrenal gland.

**Conclusion:** Exercise training in determined intensity increased the structural and morphological complications of cadmium toxicity in the adrenal gland of pregnant rats. So, pregnant mothers are advised to use low-intensity exercises and trainings.

**Keywords:** Cadmium; Swimming; Apoptosis; Adrenal Gland; Pregnancy.

# تأثیر تمرینات استقامتی شنا بر تغییرات ساختاری و شاخص‌های آپوتوزی بخش قشری غده فوق کلیه در موش‌های صحرایی باردار در معرض مسمومیت با کادمیوم

سعید دباغ نیکوخصلت<sup>۱</sup>، غلامرضا حمیدیان<sup>۲</sup>، مصطفی خانی<sup>۱\*</sup>، سعید فتح‌اللهی<sup>۱</sup>، رقیه جلوسیان<sup>۱</sup>

۱. گروه فیزیولوژی ورزشی، دانشکده تربیت‌بدنی و علوم ورزشی، دانشگاه تبریز، تبریز، ایران

۲. گروه علوم پایه، دانشکده دامپزشکی، دانشگاه تبریز، تبریز، ایران

\* نویسنده مسئول. تلفن: ۰۴۱۳۳۳۹۳۳۸۹ فاکس: ۰۴۱۳۳۳۵۶۰۰۸ پست الکترونیک: khani\_ms@tabrizu.ac.ir

## چکیده

**زمینه و هدف:** هدف از تحقیق حاضر بررسی تأثیر تمرین استقامتی شنا بر تغییرات ساختاری (حجم و تعداد سلول‌های پارانشیمی) و شاخص‌های آپوتوزی بخش قشری غده فوق کلیه در موش‌های صحرایی باردار در معرض مسمومیت با کادمیوم بود.

**روش کار:** ۳۲ سر موش صحرایی باردار با وزن  $20 \pm 20$  گرم به‌طور تصادفی به چهار گروه کنترل، کادمیوم، شنا و کادمیوم- شنا تقسیم شدند. کادمیوم در طول دوره بارداری بدن به‌صورت محلول در آب در اختیار گروه‌های تیمار قرار داده شد. تمرینات ورزشی شنا در گروه‌های شنا و کادمیوم - شنا از اولین روز بارداری به‌صورت ۵ روز در هفته و روزانه به مدت ۶۰ دقیقه تا پایان دوره ادامه داشت. دو روز پس از زایمان، مادران آسان کشی شده و غده فوق کلیه حیوانات خارج شد. پس از پایداری سازی نمونه‌ها، رنگ آمیزی هماتوکسیلین- ائوزین و تانل صورت گرفت و تعداد سلول‌های نکروتیک و آپوتیک در ۱۰ میدان میکروسکوپی به‌طور تصادفی شمارش شد. حجم نواحی مختلف غده فوق کلیه و همچنین تعداد کل سلول‌های پارانشیمی با استفاده از روش‌های استریولوژیکی تخمین زده شد. داده‌های به‌دست‌آمده توسط آزمون تحلیل واریانس دوسویه با استفاده از نرم‌افزار SPSS-21 مورد بررسی قرار گرفت.

**یافته‌ها:** مسمومیت با کادمیوم باعث خونریزی وسیع و تخریب بافتی در بخش قشری غده فوق کلیه مادران باردار گردید؛ ولی تمرین استقامتی شنا از شدت خونریزی موجود در آن کاست. مسمومیت با کادمیوم در دوران بارداری باعث کاهش حجم کل غده، کاهش حجم بخش قشری و نواحی مختلف آن و همچنین کاهش تعداد، اندازه و عملکرد سلول‌های پارانشیمی هر سه ناحیه بخش قشری به‌ویژه ناحیه فاسیکولاتا شد. انجام تمرین ورزشی در این شرایط نیز وضعیت ساختار غده را بدتر نموده و باعث کاهش بیشتر سلول‌های پارانشیمی هر سه ناحیه بخش قشری غده فوق کلیه گردید.

**نتیجه‌گیری:** تمرین ورزشی با شدت تعیین شده باعث افزایش عوارض ساختاری و مورفولوژیکی ناشی از مسمومیت با کادمیوم در غده فوق کلیه موش‌های صحرایی باردار می‌شود؛ بنابراین توصیه می‌شود تا مادران باردار از فعالیت‌ها و تمرینات ورزشی سبک استفاده کنند.

**واژه‌های کلیدی:** کادمیوم، شنا، آپوتوز، غده فوق کلیه، بارداری

پذیرش: ۱۳۹۶/۰۹/۳۰

دریافت: ۱۳۹۶/۰۵/۰۱

## مقدمه

با پیشرفت تمدن بشری، توسعه فن آوری و افزایش روزافزون جمعیت، پیشگیری از مخاطرات ناشی از آلودگی‌های زیست‌محیطی اهمیت زیادی پیدا کرده است. در این بین آلودگی‌های محیطی به فلزات سنگین باعث ایجاد مشکلات متعددی در سلامت انسان می‌شود. کادمیوم یکی از مهم‌ترین آلاینده‌های صنعتی و محیطی است که تقریباً در همه جا یافت می‌شود [۱]. مسیره‌های عمده ورود این عنصر به بدن انسان شامل منابع شغلی، دود سیگار و مواد غذایی به ویژه غذاهای دریایی، قارچ و شکلات است. این آلاینده شیمیایی اثرات منفی و آسیب‌رسانی بر بسیاری از اندام‌ها از قبیل کلیه، کبد، استخوان، ریه و غده فوق کلیه دارد [۲]. مصرف آگاهانه یا ناآگاهانه کادمیوم در زنان باردار یکی از مهم‌ترین نگرانی‌هایی است که به دلیل عوارض نامطلوب این عنصر بر جنین و حتی اثر آن بر سقط‌جنین مورد توجه و ارزیابی قرار گرفته است [۲]. گزارش‌هایی وجود دارد که نشان می‌دهد کادمیوم می‌تواند از جفت عبور نموده و باعث ایجاد عوارض نامطلوبی در جنین گردد [۳]. این عنصر نه تنها باعث آسیب به ساختار جفت و وقوع نکروز در آن می‌شود، بلکه مسمومیت حاد آن در روزهای ۸ الی ۱۵ بارداری در موش‌های صحرایی نژاد ویستار بسیار سرطان‌زا گزارش شده است [۴]. مطالعات قبلی نشان می‌دهد که کادمیوم باعث ایجاد اختلال در فعالیت غده فوق کلیه می‌شود [۵]. کادمیوم حتی در دوزهای پایین نیز باعث ایجاد خونریزی‌های داخل بافتی فراوانی در غده فوق کلیه موش‌های صحرایی باردار می‌گردد [۶]. بعلاوه، مشخص شده است حیواناتی که در دوران بارداری در معرض این عنصر قرار داشتند نوزادانی با وزن پایین‌تر به دنیا می‌آورند و درعین حال، غلظت پلاسمایی گلوکوکورتیکوئیدها به ویژه کورتیکواسترون<sup>۱</sup> در این مادران بسیار بالا است [۲]. این در حالی است

که نقش بخش قشری غده فوق کلیه در تولید هورمون‌های استروژنی در دوران آبستنی بسیار ضروری است [۷]، زیرا مطالعات نشان می‌دهد که غده فوق کلیه در دوران بارداری در انسان دچار هایپرتروفی شده و فعالیت آن افزایش می‌یابد [۸]. بنابراین بسیاری از محققین علوم زیستی در پی یافتن راه‌هایی برای جلوگیری یا کاهش اثرات منفی ناشی از مسمومیت حاد یا مزمن با کادمیوم در دوران بارداری هستند تا بتوانند سلامت مادر و جنین را فراهم آورند [۳].

اندازه، تکامل و تغییرات ساختاری بخش قشری غده فوق کلیوی و نواحی اصلی آن تحت تأثیر عواملی است که پارامترهای دینامیکی رشد را تعدیل می‌کنند و به نظر می‌رسد که آپوپتوز<sup>۲</sup> یا مرگ سلولی برنامه‌ریزی شده یکی از عوامل اصلی این روند باشد [۹]. مطالعه آپوپتوز در غده فوق کلیه می‌تواند بیانگر وضعیت عملکردی سلول‌های پارانشیمی این غده تحت شرایط طبیعی و پاتولوژیکی و راهنمای بسیار مناسبی جهت مطالعات و تحقیقات بیشتر باشد. پژوهش‌ها نشان می‌دهند که فشار اکسایشی و تولید رادیکال‌های آزاد و گونه‌های فعال اکسیژن<sup>۳</sup> (ROS) ناشی از کادمیوم است که بر بافت‌های مختلف تأثیر گذاشته و موجب بروز عوارض مختلف و القاء آپوپتوز می‌شود [۱۰]. از طرفی، توازن سیستم ضد اکسایشی مادران در طول دوران بارداری نیز دچار اختلال می‌گردد [۱۱] که جملگی لزوم مداخله و برقراری توازن در این سیستم را خاطر نشان می‌کنند. محققان راهکارهای مختلفی مثل مداخله دارویی، دست کاری رژیم غذایی و تمرینات ورزشی را برای مقابله با استرس اکسایشی و عوارض ناشی از آن بررسی کرده‌اند [۱۲]. تمرینات ورزشی منظم عامل بسیار مهمی در حفظ و برقراری سلامت در هر سن و وضعیتی، اعم از دوران بارداری که مادر در یک وضعیت هورمونی خاصی قرار دارد یا

<sup>۲</sup> Apoptosis<sup>۳</sup> Reactive Oxygen Species<sup>۱</sup> Corticoestrone

حتی پس از آن است. تحقیقات پیشنهاد می‌کند، زنانی با تناسب فیزیکی و بارداری طبیعی که به‌طور منظم ورزش می‌کنند، نوزادانی بزرگ‌تر داشته و در دوران بارداری کمتر دچار عارضه و مشکلات می‌شوند [۱۳]. همچنین مشخص شده است که تمرینات هوازی در دوران بارداری هیچ تأثیر زیان‌باری ندارد و حتی فعالیت‌هایی مانند شنا که تحمل وزن بدن در آن دخیل نیست بسیار مفید خواهد بود [۱۴]. با این وجود، اجماع کاملی در مورد تأثیر تمرینات ورزشی بر سیستم ضد اکسایشی بدن وجود ندارد. در حالی که برخی از مطالعات، تمرینات ورزشی را برای ایجاد تعادل و تقویت سیستم ضد اکسایشی بدن مفید می‌دانند [۱۵]، تعدادی دیگر آن را تولیدکننده رادیکال‌های آزاد [۱۲، ۱۶] و القاء کننده آپوپتوز در بسیاری از بافت‌ها [۱۷] معرفی نموده‌اند.

بنابراین، با توجه به اهمیت عملکرد غده فوق کلیه در دوران بارداری [۸] و مکانیسم‌های احتمالی اثر کادمیوم بر ساختار غده فوق کلیه [۵] و مشخص نبودن تأثیر تمرینات مختلف از نظر نوع، شدت و حجم تمرین بر سیستم ضد اکسایشی بدن به‌ویژه در دوران بارداری و اینکه تمرینات شنا فشار کمتری بر مفاصل وارد می‌کند، تحمل وزن و نیروی ایستایی را کاهش می‌دهد و به کاهش اِدم و افزایش دفع ادرار در دوره بارداری کمک می‌کند [۱۸]؛ هدف از تحقیق حاضر بررسی تأثیر تمرینات استقامتی شنا بر تغییرات ساختاری و شاخص آپوپتوزی بخش قشری غده فوق کلیه در موش‌های صحرایی باردار در معرض مسمومیت با کادمیوم بود.

## روش کار

### آزمودنی‌ها

پژوهش حاضر یک مطالعه تجربی بود که روی موش‌های صحرایی صورت گرفت و تمامی مراحل انجام کار با ملاحظات اخلاقی، اصول انسانی و رعایت حقوق حیوانات منطبق بود

(IR.TBZMED.REC.1395.966). آزمودنی‌های مورد استفاده در این پژوهش، ۳۲ سر موش صحرایی بالغ ماده با سن تقریبی ۸ هفته و وزن  $20 \pm 20$  گرم بود که پس از انتقال آزمودنی‌ها به محیط آزمایشگاه، به مدت یک هفته جهت سازگاری با محیط جدید، به‌صورت گروه‌های ۴ تایی در قفس‌های پلی کربنات شفاف در محیطی با دمای  $23 \pm 2$  درجه سانتی‌گراد، رطوبت ۴۵ تا ۵۵ درصد و در شرایط نوری دوازده ساعت روشنایی به دوازده ساعت تاریکی نگهداری می‌شدند و هر روز به‌طور مرتب مورد بازدید قرار می‌گرفتند. تمامی موش‌های صحرایی طی دوره پژوهش به‌صورت آزاد به غذای استاندارد و آب لوله‌کشی دسترسی داشتند.

جهت کاهش استرس و همچنین آشنایی با آب، موش‌های صحرایی به مدت یک هفته به تمرینات کوتاه مدت شنا پرداختند و پس از هر بار تمرین شنا، پس از خشک شدن کامل با استفاده از خشک‌کن مخصوص به داخل قفس‌ها بازگردانده می‌شدند. پس از یک هفته آشنایی با محیط و آب، به‌منظور جفت‌گیری یک موش صحرایی نر بالغ در کنار دو موش ماده به مدت ۴۸ ساعت در قفس قرار داده شد. شروع اولین روز بارداری با توجه به وجود توده واژینال مشخص شد. سپس، موش‌های صحرایی باردار با توجه به همگن‌سازی بر اساس گروه‌های وزنی، به‌طور تصادفی به چهار گروه (هشت سر موش باردار در هر گروه) شامل گروه‌های کنترل، کادمیوم، شنا و کادمیوم- شنا تقسیم شدند.

### نحوه تهیه و خوراندن کادمیوم به آزمودنی‌ها

کادمیوم کلراید به‌صورت محلول به میزان ۴۰۰ میلی‌گرم در کیلوگرم وزن بدن در لیتر، از طریق آب آشامیدنی به موش‌های گروه کادمیوم و کادمیوم- شنا داده شد [۱۹]. بر این اساس میزان ۲ گرم کادمیوم در ۵ لیتر آب کاملاً حل شد و در ظروف آب گروه‌های شامل کادمیوم ریخته شد و به‌صورت ۲۴ ساعته در اختیارشان قرار گرفت.

**برنامه تمرینی**

تمرینات ورزشی شنا در گروه‌های شنا و کادمیوم- شنا از اولین روز بارداری آغاز و تا پایان دوره ادامه داشت. برنامه تمرینی به صورت پنج روز در هفته و روزانه به مدت ۶۰ دقیقه در زمان یکسانی از روز (۱۰-۱۲ ظهر) انجام شد. فعالیت شنا در یک استخر مخصوص شنای جوندگان با ابعاد ۵۰ × ۵۰ × ۱۰۰ سانتی‌متر (تصویر ۱) که در دانشکده تربیت‌بدنی

دانشگاه مازندران طراحی و ساخته شده است صورت گرفت. برنامه اصلی تمرین شنا با ۳۰ دقیقه آغاز شد که با افزایش پنج دقیقه‌ای به‌طور روزانه، این مدت در هفته دوم به ۶۰ دقیقه رسیده و تثبیت شد. اضافه‌بار تمرینی از طریق تنظیم قدرت و سرعت آب هنگام شنا برحسب لیتر در دقیقه از پنج الی ۱۰ لیتر افزایش یافت [۲۰].



تصویر ۱. موش‌های صحرایی بارداری در حال شنا کردن در استخر مخصوص

**تشریح آزمودنی‌ها و نمونه‌برداری**

دو روز پس از زایمان، مادران به روش جابجایی مهره گردنی، آسان کشی شده و پس از تشریح حیوانات، غده فوق کلیه حیوانات خارج و بعد از جداسازی بافت چربی اطراف غده با استفاده از یک ترازوی دقیق و حساس وزن هر غده اندازه‌گیری و ثبت شد. در نهایت پس از بررسی ماکروسکوپی، نمونه‌های بافتی جهت تثبیت در محلول فرمالین بافر ۱۰ درصد قرار داده شدند.

**مطالعات هیستولوژیکی**

به منظور بررسی بافت غده فوق کلیه، پس از خارج کردن آن از بدن، طول و عرض آن را جهت محاسبه حجم با کولیس اندازه‌گیری کرده و سپس وزن آن‌ها

توسط ترازوی دیجیتالی (شرکت سارتوریوس<sup>۱</sup>، آلمان) با حساسیت ۰/۰۰۰۱ گرم اندازه‌گیری شد. برای تهیه مقاطعی از این بافت، چندین مرحله به ترتیب شامل تثبیت کردن نمونه‌ها در تثبیت‌کننده بوئن، آگیری از نمونه توسط الکل اتانول با غلظت‌های رو به بالا، الکل زدایی یا شفاف کردن توسط تولوئن، نفوذ پارافین با استفاده از پارافین Merk، قالب‌گیری، حذف پارافین اضافی<sup>۲</sup> و برش‌گیری توسط دستگاه میکروتوم دورانی (لایکا<sup>۳</sup>، آلمان)، انتقال نمونه روی لام و چسباندن لامل و در مرحله آخر رنگ‌آمیزی توسط هماتوکسیلین و ائوزین صورت گرفت. برای بررسی‌های هیستولوژیکی مانند شمارش سلول‌های

<sup>۱</sup> Sartorius

<sup>۲</sup> Trimming

<sup>۳</sup> Leica

### مطالعه استریولوژیکی

حجم کل غده فوق کلیه، حجم بخش قشری غده، حجم نواحی گلو مریولوزا، فاسیکولاتا و رتیکولاریس و همچنین تعداد کل سلول‌های پارانشیمی نواحی مختلف بخش قشری با استفاده از روش‌های استریولوژیکی تخمین زده شد. کلیه مطالعات استریولوژیکی با استفاده از میکروسکوپ متصل به میکرواریتور، دوربین مدار بسته و سیستم رایانه‌ای مجهز به نسخه شماره ۹ نرم‌افزار Stereo-Investigator انجام شد. حجم کل غده به روش کاوالیه و شمارش نقطه‌ای محاسبه شد [۲۱]. همچنین، به‌منظور تخمین حجم مطلق ساختارهای مورد نظر در غده فوق کلیه شامل حجم بخش قشری غده، حجم نواحی گلو مریولوزا، فاسیکولاتا و رتیکولاریس، ابتدا با تکنیک شمارش نقطه-ای چگالی حجمی (حجم نسبی) هر ساختار با استفاده از بزرگنمایی مناسب و گرید نقطه‌ای محاسبه شد [۲۲]. برای تخمین تعداد سلول‌های پارانشیمی نواحی مختلف بخش قشری دایسکتور نوری بر روی برش‌های ضخیم استفاده شد. بدین‌صورت که ابتدا تراکم عددی هر سلول " $N_V$ " محاسبه گردید [۲۱] و در نهایت تعداد کل هر سلول از حاصل ضرب تراکم عددی مربوط به آن در حجم مطلق هر ناحیه از بخش قشری به دست آمد.

### روش‌های تحلیل آماری

ابتدا داده‌های به‌دست‌آمده با استفاده از آمار توصیفی به‌صورت جدول و نمودار خلاصه و جمع‌بندی شده و به‌صورت انحراف استاندارد  $\pm$  میانگین گزارش شد. سپس فرضیه‌های تحقیق به کمک روش‌های استنباطی در سطح معنی‌داری ۰/۰۵ مورد بررسی قرار گرفت. در این بخش ابتدا توزیع نرمال داده‌ها توسط آزمون شاپیروویلیک مورد ارزیابی قرار گرفت. سپس از آزمون لون برای بررسی برابری واریانس‌ها استفاده شد. در ادامه، داده‌های حاصله توسط آزمون تحلیل واریانس دوسویه ۲\*۲ برای تعیین اثر اصلی و همچنین اثر تعاملی متغیرهای مستقل مورد بررسی

پارانشیمی از میکروسکوپ نوری مدل BX60 متصل به دوربین DP12 (المپوس، ژاپن) در بزرگنمایی ۱۰۰ استفاده و در نهایت نتایج آن به‌صورت تصاویر هیستولوژیکی ارائه شد.

### مطالعه ایمونوهیستوشیمیایی سلول‌های آپوپتوز شده

جهت تشخیص سلول‌های آپوپتوز شده، هسته این سلول‌ها با استفاده از روش غیر رادیواکتیو نشان‌دار کردن انتهایی در جای خود<sup>۱</sup> رنگ شده و شناسایی گردید. ابتدا مقاطع با استفاده از دو ظرف گزیلول پارافین زدایی شده و با غلظت‌های نزولی الکل آبدهی شدند و در نهایت سه مرتبه با محلول بافر فسفات عاری از نوکلئاز شستشو شدند. جهت از بین بردن پراکسیدازهای درون‌زاد، مقاطع با پراکسید هیدروژن ۰/۳ درصد در متانول به مدت ۳۰ دقیقه و در دمای ۱۵-۲۵ درجه سانتی‌گراد انکوبه شدند. سپس مقاطع بعد از شستشو با بافر فسفات عاری از نوکلئاز با کمک پروتئین کیناز K تیمار شدند. کیت آزمایشگاهی مورد استفاده در این تحقیق کیت تشخیص مرگ سلولی، POD (کیت شماره ۱۱ ۶۶۸۴ ۸۱۷۹۱۰ ساخت شرکت روژ آلمان) بود که تمامی مراحل آن مطابق با دستورالعمل همراه کیت انجام پذیرفت. برای تعیین شاخص آپوپتوزی، در هر مقطع ۱۰ میدان دید میکروسکوپی با بزرگنمایی  $\times 40$  به‌طور تصادفی در هر ناحیه انتخاب شده و هسته‌های TUNEL مثبت (هسته‌هایی به رنگ قهوه‌ای تیره و یکنواخت) و TUNEL منفی مورد شمارش قرار گرفت. سپس شاخص آپوپتوزی<sup>۲</sup> (LI) از فرمول زیر محاسبه گردید:

$$LI = a / (a + b) \times 100$$

که در آن "a" تعداد هسته‌های TUNEL مثبت و "b" تعداد هسته‌های TUNEL منفی در هر میدان دید میکروسکوپی هست.

<sup>1</sup> *In situ* end labeling

<sup>2</sup> Labeling Index

قرار گرفت. تمامی محاسبات آماری با استفاده از نرم‌افزار SPSS-21 انجام شد.

### یافته‌ها

میانگین و انحراف معیار وزن بدن و غده فوق کلیوی آزمودنی‌ها و وزن نسبی این غده به وزن موش‌های صحرایی مادر در گروه‌های مختلف در جدول ۱ ارائه شده است.

به‌منظور ارزیابی کمی تغییرات ساختاری بخش قشری غده فوق کلیه در گروه‌های مختلف، مطالعات استریولوژیکی در دو بخش تخمین حجم (حجم کل غده فوق کلیه، حجم بخش قشری و هر یک از نواحی تشکیل‌دهنده بخش قشری) و تخمین تعداد کل سلول‌های نواحی مختلف بخش قشری غده فوق کلیه صورت گرفت. مقادیر میانگین و انحراف معیار حجم کل، قشر و نواحی گلومرولوزا، فاسیکولاتا و رتیکولاریس بخش قشری غده فوق کلیه در گروه‌های موردنظر طرح تحقیق در نمودار ۱ خلاصه شده است. نتایج آزمون تحلیل واریانس دوسویه به‌منظور مقایسه حجم هر یک از بخش‌های مذکور (جدول ۲) نشان می‌دهد که اثر اصلی متغیر تمرینات شنا تنها در مورد حجم گلومرولوزا معنی‌دار است؛ ولی اثر اصلی متغیر مصرف کادمیوم در همه متغیرهای وابسته معنی‌دار است. به‌علاوه، اثر تعاملی متغیرهای مستقل (تمرینات شنا - مصرف کادمیوم) نیز به غیر از حجم رتیکولاریس در مورد همه متغیرهای وابسته معنی‌دار است.

نمودار ۲ تأثیر مداخلات مختلف را بر تعداد سلول‌های پارانشیمی نواحی گلومرولوزا، فاسیکولاتا و رتیکولاریس

بخش قشری این غده نشان می‌دهد. نتایج آزمون تحلیل واریانس دوسویه که در جدول ۳ آمده است نشان می‌دهد که اثر اصلی متغیر تمرینات شنا بر تعداد سلول‌های پارانشیمی هیچ یک از نواحی بخش قشری غده فوق کلیوی معنی‌دار نیست؛ ولی اثر اصلی متغیر مصرف کادمیوم در همه متغیرهای وابسته معنی‌دار است. به‌علاوه، اثر تعاملی متغیرهای مستقل (تمرینات شنا - مصرف کادمیوم) تنها بر تعداد سلول‌های پارانشیمی نواحی گلومرولوزا و فاسیکولاتا معنی‌دار است.

بنابراین با جمع‌بندی یافته‌های این بخش می‌توان گفت که کادمیوم باعث ایجاد تغییر در ساختار استریولوژیکی بخش قشری غده فوق کلیه در موش‌های صحرایی باردار می‌شود و به‌کارگیری تمرین استقامتی شنا نمی‌تواند تغییرات منفی ایجادشده ناشی از مسمومیت با کادمیوم در ساختار استریولوژیکی بخش قشری غده فوق کلیه در موش‌های صحرایی باردار را مهار نماید.

مطالعات هیستولوژیکی جهت ارزیابی کیفی تغییرات ساختار بافتی بخش قشری غده فوق کلیه در گروه‌های مختلف، همان‌گونه که در تصویر ۲ آمده است، نشان داد که کادمیوم باعث خونریزی وسیع و تخریب بافتی در بخش قشری غده فوق کلیه مادران باردار می‌شود. هرچند در گروه تمرین به‌طور بسیار جزئی تغییرات ساختاری در بخش قشری غده فوق کلیه ایجاد شده است اما ساختار بافتی و آرایش سلولی نواحی مختلف بخش قشری در این گروه کاملاً طبیعی است.

جدول ۱. میانگین و انحراف معیار وزن بدن، غده فوق کلیه و وزن نسبی این غده به وزن موش‌های صحرایی مادر در گروه‌ها و مراحل مختلف

گروه	وزن اولیه بدن (گرم)	وزن بدن هنگام نمونه برداری (گرم)	وزن غده فوق کلیه (گرم)	وزن نسبی غده فوق کلیه به وزن بدن (×۱۰۰)
کنترل	۲۰۰/۱ ± ۱۲/۰	۲۰۰ ± ۵۱/۹۷	۲۳/۳۷ ± ۰/۹۲	۱۱/۶۸ ± ۲/۰۹
کادمیوم	۲۰۲/۴ ± ۱۷/۲	۱۹۲/۶۴ ± ۳۷/۴۶	۱۶/۷۵ ± ۱/۲۸*	۸/۶۹ ± ۱/۸۷
تمرین	۱۹۸/۸ ± ۱۵/۹	۲۲۶/۵۰ ± ۱۹/۰۹	۲۶/۲۵ ± ۱/۴۹*	۱۱/۵۸ ± ۲/۱۳
تمرین- کادمیوم	۱۹۹/۴ ± ۱۵/۱	۱۹۱/۳۷ ± ۴۰/۷۰	۱۴/۶۲ ± ۱/۱۹*	۷/۶۳ ± ۲/۲۴

\* اختلاف معنی‌دار با گروه کنترل (P≤۰/۰۵).

جدول ۲. خلاصه آزمون اثرات بین آزمودنی متغیرهای مستقل بر حجم بخش‌های مختلف غده فوق کلیوی

منبع	متغیر وابسته	مجموع مجذورات	درجه آزادی	میانگین مجذورات	F	Sig.	مجذورات ای سبمی
اثر اصلی تمرینات شنا	حجم کل غده فوق کلیه	۱/۳۶۱	۱	۱/۳۶۱	۰/۹۹۳	۰/۳۲۸	۰/۰۳۴
	حجم بخش قشری	۱/۹۳۶	۱	۱/۹۳۶	۱/۵۸	۰/۲۱۹	۰/۰۵۳
	حجم گلومرولوزا	۰/۲۲۱	۱	۰/۲۲۱	۹/۴۴۴	۰/۰۰۵*	۰/۲۵۲
	حجم فاسیکولاتا	۱/۳۲۸	۱	۱/۳۲۸	۳/۶۱۸	۰/۰۶۷	۰/۱۱۴
اثر اصلی مصرف کادمیوم	حجم رتیکیلاریس	۰/۰۵۴	۱	۰/۰۵۴	۰/۳۲۰	۰/۵۷۶	۰/۰۱۱
	حجم کل غده فوق کلیه	۶۵۸/۸۴۵	۱	۶۵۸/۸۴۵	۴۸۰/۵۶۴	۰/۰۰۰۱*	۰/۹۴۵
	حجم بخش قشری	۷۳۲/۵۸۴	۱	۷۳۲/۵۸۴	۵۹۷/۵۲۲	۰/۰۰۰۱*	۰/۹۵۵
	حجم گلومرولوزا	۲۶/۶۸۲	۱	۲۶/۶۸۲	۱۱۳۹/۶۲۷	۰/۰۰۰۱*	۰/۹۷۶
اثر تعامل شنا * کادمیوم	حجم فاسیکولاتا	۳۶۳/۵۵۶	۱	۳۶۳/۵۵۶	۹۹۰/۲۲۲	۰/۰۰۰۱*	۰/۹۷۳
	حجم رتیکیلاریس	۸/۰۳۰	۱	۸/۰۳۰	۴۷/۹۶۸	۰/۰۰۰۱*	۰/۶۳۱
	حجم کل غده فوق کلیه	۵۰/۵۰۱	۱	۵۰/۵۰۱	۳۶/۸۳۶	۰/۰۰۰۱*	۰/۵۶۸
	حجم بخش قشری	۴۶/۷۷۹	۱	۴۶/۷۷۹	۳۸/۱۵۴	۰/۰۰۰۱*	۰/۵۷۷
درون گروهی (خطا)	حجم گلومرولوزا	۲/۱۳۲	۱	۲/۱۳۲	۹۱/۰۶۷	۰/۰۰۰۱*	۰/۷۶۵
	حجم فاسیکولاتا	۲۲/۰۱۲	۱	۲۲/۰۱۲	۵۹/۹۵۳	۰/۰۰۰۱*	۰/۶۸۲
	حجم رتیکیلاریس	۰/۴۷۳	۱	۰/۴۷۳	۲/۸۲۵	۰/۱۰۴	۰/۰۹۲
	حجم کل غده فوق کلیه	۳۸/۳۸۷	۲۸	۱/۳۷۱			
کل	حجم بخش قشری	۳۴/۳۲۹	۲۸	۱/۲۲۶			
	حجم گلومرولوزا	۰/۶۵۶	۲۸	۰/۰۲۳			
	حجم فاسیکولاتا	۱۰/۲۸۰	۲۸	۰/۳۶۷			
	حجم رتیکیلاریس	۴/۶۸۷	۲۸	۰/۱۶۷			
	حجم کل غده فوق کلیه	۱۲۷۱۵/۱۴	۳۲				
	حجم بخش قشری	۱۰۰۷۳/۴۸۹	۳۲				
	حجم گلومرولوزا	۳۶۶/۰۰۲	۳۲				
	حجم فاسیکولاتا	۴۷۳۷/۵	۳۲				
	حجم رتیکیلاریس		۳۲				

\* تاثیر معنی‌دار (P≤۰/۰۵)



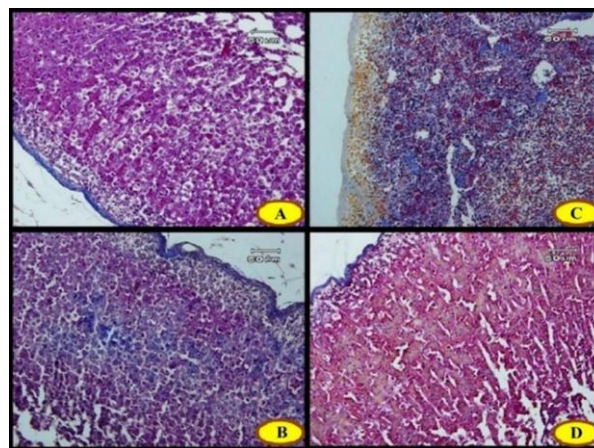
جدول ۳. خلاصه آزمون اثرات بین آزمودنی متغیرهای مستقل بر تعداد سلول‌های پارانشیمی بخش‌های مختلف غده فوق کلیوی

منبع	متغیر وابسته	متغیر وابسته	درجه آزادی	میانگین مجذورات	F	Sig.	مجذور اتای سهمی
تعداد سلول‌های پارانشیمی فاسیکولاتا	۰/۰۳۹	۰/۰۳۹	۱	۰/۰۳۹	۰/۶۲۹	۰/۴۳۴	۰/۰۲۲
تعداد سلول‌های پارانشیمی گلوومرولوزا	۰/۰۱۱	۰/۰۱۱	۱	۰/۰۱۱	۰/۷۵۲	۰/۳۹۳	۰/۰۲۶
تعداد سلول‌های پارانشیمی رتیکولاریس	۰/۰۶۲	۰/۰۶۲	۱	۰/۰۶۲	۰/۸۲۷	۰/۳۷۱	۰/۰۲۹
تعداد سلول‌های پارانشیمی فاسیکولاتا	۷۱/۸۵	۷۱/۸۵	۱	۷۱/۸۵	۱/۱۷۵	۰/۰۰۰۱*	۰/۹۷۷
تعداد سلول‌های پارانشیمی گلوومرولوزا	۲۱/۲۸۸	۲۱/۲۸۸	۱	۲۱/۲۸۸	۱/۴۲۳	۰/۰۰۰۱*	۰/۹۸۱
تعداد سلول‌های پارانشیمی رتیکولاریس	۵/۰۱۷	۵/۰۱۷	۱	۵/۰۱۷	۶۶/۷۸	۰/۰۰۰۱*	۰/۷۰۵
تعداد سلول‌های پارانشیمی فاسیکولاتا	۳/۲۵۸	۳/۲۵۸	۱	۳/۲۵۸	۵۳/۲۵۸	۰/۰۰۰۱*	۰/۶۵۵
تعداد سلول‌های پارانشیمی گلوومرولوزا	۱/۱۴	۱/۱۴	۱	۱/۱۴	۷۶/۱۸۹	۰/۰۰۰۱*	۰/۷۳۱
تعداد سلول‌های پارانشیمی رتیکولاریس	۰/۲۳۳	۰/۲۳۳	۱	۰/۲۳۳	۳/۱	۰/۰۸۹	۰/۱
تعداد سلول‌های پارانشیمی فاسیکولاتا	۱/۷۱۳	۰/۰۶۱	۲۸	۰/۰۶۱			
تعداد سلول‌های پارانشیمی گلوومرولوزا	۰/۴۱۹	۰/۰۱۵	۲۸	۰/۰۱۵			
تعداد سلول‌های پارانشیمی رتیکولاریس	۲/۱۰۳	۰/۰۷۵	۲۸	۰/۰۷۵			
تعداد سلول‌های پارانشیمی فاسیکولاتا	۷۹۲/۵۰۸		۳۲				
تعداد سلول‌های پارانشیمی گلوومرولوزا	۲۳۹/۴۹		۳۲				
تعداد سلول‌های پارانشیمی رتیکولاریس	۷۴/۳۷۶		۳۲				

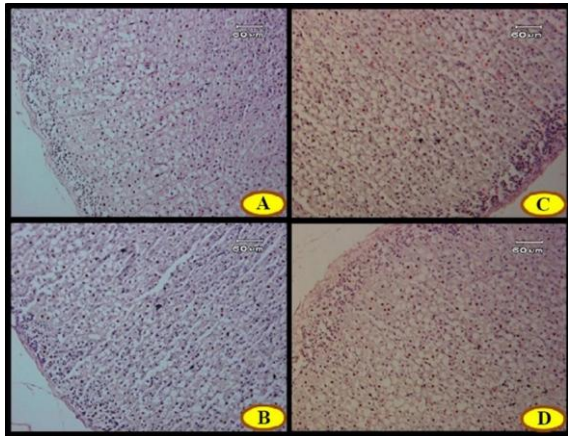
\* تأثیر معنی‌دار ( $P \leq 0.05$ )

در مجموع، نتایج بررسی ساختار هیستولوژیکی بخش قشری غده فوق کلیه در گروه‌های مختلف نشان داد که تمرینات استقامتی شنا در مادران در معرض مسمومیت با کادمیوم هرچند باعث تخریب ساختاری و تغییرات ساختاری بخش قشری غده فوق کلیه می‌شود اما از شدت خونریزی موجود در غده می‌کاهد. همچنین، تمرین در مادران باردار در معرض مسمومیت با کادمیوم باعث کاهش تعداد، اندازه و پارانشیم عملکردی هر سه ناحیه بخش قشری بالاخص ناحیه فاسیکولاتا می‌شود.

جهت ارزیابی شاخص آپوتوزی سلول‌های پارانشیمی نواحی مختلف بخش قشری غده فوق کلیه در گروه‌های مختلف مطالعات ایمونوهیستوشیمیایی صورت گرفت. تصویر ۳، میکروگراف مربوط به تست ایمونوهیستوشیمیایی تانل جهت تعیین شاخص



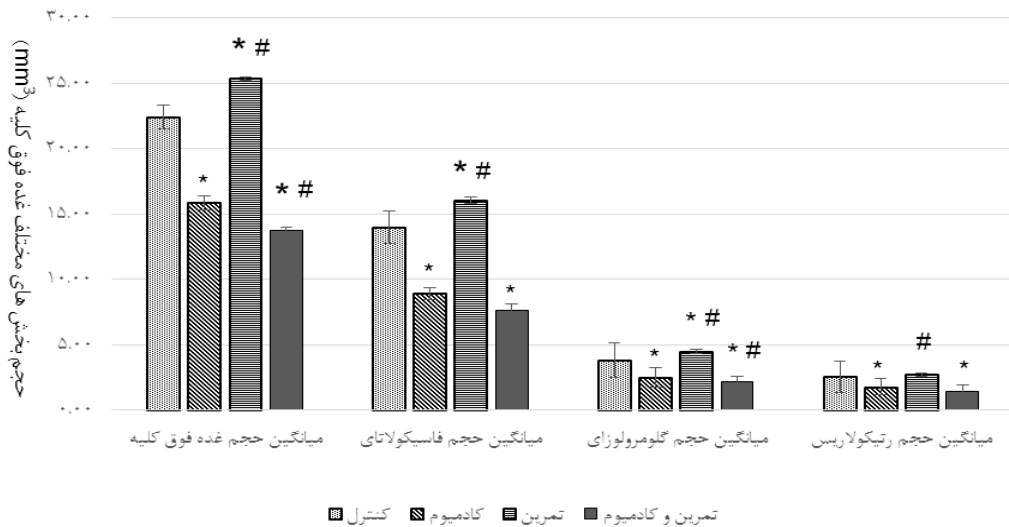
تصویر ۲. بخش قشری غده فوق کلیه در گروه‌های مختلف (رنگ آمیزی تری کروم مالوری، بزرگنمایی  $\times 200$ ). ساختار بافتی بخش قشری غده فوق کلیه در گروه کنترل (A) و گروه تمرین (B) کاملاً طبیعی است. در گروه کادمیوم (C) تخریب بافتی همراه با خونریزی شدید در بخش قشری قابل مشاهده است. در گروه تمرین-کادمیوم (D) هرچند تخریب ساختاری بخش قشری غده فوق کلیه مشاهده می‌شود اما شدت خونریزی در پارانشیم بخش قشری نسبت به گروه کادمیوم بسیار جزئی است.



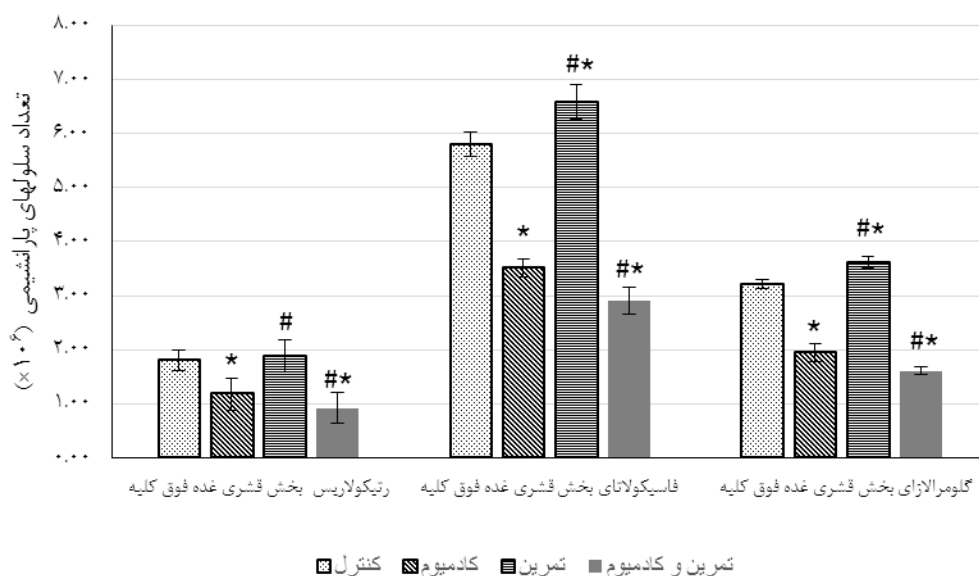
تصویر ۳. بخش قشری غده فوق کلیه در گروه‌های مختلف (رنگ آمیزی ایمونوهیستوشیمیایی TUNEL، بزرگنمایی  $\times 200$ ). وضعیت پراکندگی هسته‌های TUNEL مثبت (نشانه وقوع آپوپتوز) در گروه‌های مختلف شامل گروه کنترل (A)، گروه تمرین (B)، گروه کادمیوم (C)، گروه تمرین - کادمیوم (D) نشان داده شده است. رنگ متضاد در این تست هماتوکسیلین است که هسته سلول‌های طبیعی و نرمال رنگ آبی به خود می‌گیرند.

آپوپتوزی سلول‌های پارانشیم نواحی مختلف بخش قشری غده فوق کلیه در گروه‌های مورد بررسی را نشان می‌دهد. در این تست سلول‌هایی با هسته قهوه‌ای رنگ TUNEL مثبت (نشانه وقوع آپوپتوز) و سلول‌هایی با هسته‌های آبی رنگ نشانه سلول طبیعی است.

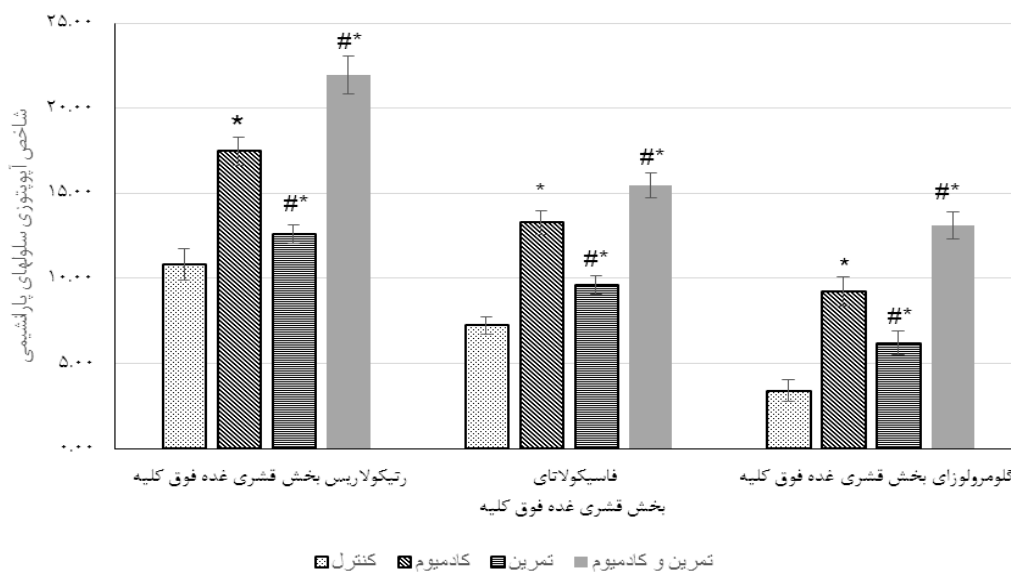
علاوه بر این، مقادیر میانگین شاخص آپوپتوزی سلول‌های پارانشیمی ناحیه رتیکولاریس، فاسیکولاتا و گلومرولوزای بخش قشری غده فوق کلیه در گروه‌های موردنظر طرح تحقیق در نمودار شماره ۳ خلاصه شده است.



نمودار ۴. حجم کل، قشر و نواحی گلومرولوزا، فاسیکولاتا و رتیکولاریس بخش قشری غده فوق کلیه موش‌های صحرایی مادر در گروه‌های مختلف. \* نشانه وجود اختلاف معنی‌دار نسبت به گروه کنترل و # نشانه وجود اختلاف معنی‌دار نسبت به گروه کادمیوم است ( $p \leq 0.05$ )



نمودار ۲. تعداد سلولهای پارانشیمی نواحی گلومرولوزا، فاسیکولاتا و رتیکولولاریس بخش قشری غده فوق کلیه موش‌های مادر در گروه‌های مختلف \* نشانه وجود اختلاف معنی‌دار نسبت به گروه کنترل و # نشانه وجود اختلاف معنی‌دار نسبت به گروه کادمیوم است ( $p < 0.05$ )



نمودار ۳. شاخص آپوپتوزی سلولهای پارانشیمی ناحیه رتیکولولاریس، فاسیکولاتا و گلومرولوزای بخش قشری غده فوق کلیه در گروه‌های مختلف \* نشانه وجود اختلاف معنی‌دار نسبت به گروه کنترل و # نشانه وجود اختلاف معنی‌دار نسبت به گروه کادمیوم است ( $p < 0.05$ ).

شاخص آپوپتوزی سلولهای پارانشیمی رتیکولولاریس معنی‌دار بود که تفاوت‌های میان گروه‌ها در نمودار بالا مشخص شده است.

نتایج تحلیل واریانس دوسویه که در جدول ۴ برای بررسی تأثیر اصلی و تعاملی متغیرهای تحقیق نیز نشان داد که اثر اصلی هیچ‌کدام از متغیرهای مستقل معنی‌دار نبود، ولی اثر تعاملی این دو متغیر در مورد

جدول ۴. خلاصه آزمون اثرات بین آزمودنی متغیرهای مستقل بر شاخص آپوپتوزی بخش های مختلف غده فوق کلیوی

منبع	متغیر وابسته	مجموع مجذورات	درجه آزادی	میانگین مجذورات	F	Sig.	مجذور اتای سهمی
اثر اصلی تمرینات شنا	شاخص آپوپتوزی فاسیکولانا	۴۱/۸۶	۱	۴۱/۸۶۱	۱۰۴/۹۶	۰/۰۰۰۱*	۰/۷۹
	شاخص آپوپتوزی گومرولوزا	۸۸/۷۸	۱	۸۸/۷۷۸	۱۵۹/۷۲	۰/۰۰۰۱*	۰/۸۵
	شاخص آپوپتوزی رتیکولاریس	۷۸/۴۴	۱	۷۸/۴۳۸	۹۹/۲۸	۰/۰۰۰۱*	۰/۷۸
اثر اصلی مصرف کادمیوم	شاخص آپوپتوزی فاسیکولانا	۲۸۲/۰۳	۱	۲۸۲/۰۳۱	۷۰۷/۱۳	۰/۰۰۰۱*	۰/۹۶
	شاخص آپوپتوزی گومرولوزا	۳۲۳/۲۱	۱	۳۲۳/۲۱۵	۵۸۱/۸۱	۰/۰۰۰۱*	۰/۹۵
	شاخص آپوپتوزی رتیکولاریس	۵۱۱/۲	۱	۵۱۱/۲	۶۴۷/۰۵	۰/۰۰۰۱*	۰/۹۶
اثر تعاملی شنا * کادمیوم	شاخص آپوپتوزی فاسیکولانا	۰/۰۸	۱	۰/۰۸	۰/۲	۰/۶۵۸	۰/۰۰۷
	شاخص آپوپتوزی گومرولوزا	۲/۳۶	۱	۲/۳۶۵	۴/۲۵	۰/۰۴۹*	۰/۱۳
	شاخص آپوپتوزی رتیکولاریس	۱۴/۷۲	۱	۱۴/۷۱۵	۱۸/۶۳	۰/۰۰۰۱*	۰/۴
درون گروهی (خطا)	شاخص آپوپتوزی فاسیکولانا	۱۱/۱۷	۲۸	۰/۳۹۹			
	شاخص آپوپتوزی گومرولوزا	۱۵/۵۶	۲۸	۰/۵۵۶			
	شاخص آپوپتوزی رتیکولاریس	۲۲/۱۲	۲۸	۰/۷۹			
	شاخص آپوپتوزی فاسیکولانا	۴۴۹۳/۸۶	۳۲				
	شاخص آپوپتوزی گومرولوزا	۲۴۶۹/۹۳	۳۲				
کل	شاخص آپوپتوزی رتیکولاریس	۸۵۳۶/۱۵	۳۲				

\* تاثیر معنی دار (P≤۰/۰۵)

بنابراین با جمع بندی یافته های این بخش می توان چنین عنوان کرد که کادمیوم می تواند باعث ایجاد تغییرات در شاخص آپوپتوزی بخش قشری غده فوق کلیه در موش های صحرایی باردار شود و به کارگیری تمرین استقامتی شنا به تنهایی نمی تواند تغییرات ایجاد شده ناشی از مسمومیت با کادمیوم در شاخص آپوپتوزی بخش قشری غده فوق کلیه در موش های صحرایی باردار را مهار نماید.

### بحث

نتایج مطالعه حاضر نشان داد که هر چند بین میانگین وزن حیوانات در گروه های تحت تیمار از لحاظ آماری اختلاف معنی داری وجود ندارد اما مادران باردار در معرض مسمومیت با کادمیوم و همچنین مادران باردار در معرض مسمومیت با کادمیوم که در طول دوره بارداری خود به تمرین شنا پرداخته اند دارای وزن بدنی کمتری نسبت به گروه کنترل بوده اند. همچنین، بررسی ها مشخص کرد که وزن غده فوق

کلیه در موش های صحرایی باردار در معرض مسمومیت با کادمیوم و همچنین موش های صحرایی باردار در معرض مسمومیت با کادمیوم که در طول دوره بارداری خود به تمرین شنا پرداخته اند نسبت به گروه کنترل به طور معنی داری کاهش یافته است. این در حالی است که تمرین در مادران باردار سالم باعث افزایش معنی دار وزن غده فوق کلیه نسبت به گروه کنترل شده است. در مجموع می توان گفت که مسمومیت با کادمیوم در دوران بارداری باعث کاهش اندازه غده فوق کلیه می شود و تمرین ورزشی نیز این مسئله را وخیم تر می کند.

این یافته با نتایج مطالعات کوتلنیکوف<sup>۱</sup> و همکاران و همچنین ازبک<sup>۲</sup> ناهمسو است. مطالعه کوتلنیکوف و همکاران نشان داد که مسمومیت مزمن با کادمیوم در موش های ماده غیر باردار و نر باعث افزایش اندازه غده فوق کلیه می شود [۲۳]؛ در حالی که نتایج مطالعه حاضر نشان داد که مسمومیت با کادمیوم در

<sup>۱</sup> kotelnikova

<sup>۲</sup> Özbek

مادران باردار باعث کاهش اندازه غده فوق کلیه می‌گردد که این تفاوت احتمالاً به عملکرد این غده در دوران بارداری مرتبط باشد چرا که گزارش‌هایی وجود دارد که نشان می‌دهد غده فوق کلیه در دوران بارداری در انسان دچار هایپرتروفی شده و فعالیت آن افزایش می‌یابد [۸]. نتایج مطالعه از یک نشان داد که بارداری باعث افزایش اندازه و تعداد سلول‌های پارانشیمی بخش قشری غده فوق کلیه می‌شود که علت آن را می‌توان به افزایش سطح هورمون آدرنوکورتیکوتروپین (ACTH) درون غده نسبت داد [۲۴]؛ اما علت کاهش اندازه و وزن غده فوق کلیه در مادران باردار در معرض مسمومیت با کادمیوم متعاقب تمرین ورزشی در پژوهش حاضر احتمالاً افزایش بار استرس اکسایشی در بافت و تخریب بیشتر پارانشیم بخش قشری غده فوق کلیه است؛ چراکه افزایش استرس به هر نحوی باعث کاهش اندازه و حتی کاهش تعداد سلول‌های بخش قشری غده فوق کلیه می‌شود [۲۵].

نتایج مطالعات هیستولوژیکی ساختار غده فوق کلیه در تحقیق حاضر نشان داد که مسمومیت مادران باردار با کادمیوم باعث خونریزی وسیع و تخریب بافتی در بخش قشری غده فوق کلیه آن‌ها می‌شود. این نتایج حاکی از آن است که تمرین استقامتی شنا در مادران باردار در معرض مسمومیت با کادمیوم هر چند باعث تخریب ساختاری و تغییرات ساختاری بخش قشری غده فوق کلیه می‌شود اما از شدت خونریزی موجود در آن می‌کاهد. تمرین در مادران باردار در معرض مسمومیت با کادمیوم باعث کاهش تعداد، اندازه و پارانشیم عملکردی سلول‌های هر سه ناحیه بخش قشری به ویژه ناحیه فاسیکولاتا می‌شود. مطالعات قبلی نشان می‌دهد که کادمیوم باعث ایجاد اختلال در فعالیت غده فوق کلیه شده و حتی در دوزهای پایین نیز باعث ایجاد خونریزی‌های داخل بافتی فراوانی در این غده می‌گردد [۵]. رانا نیز گزارش کرد که فلزات سنگین مانند کادمیوم باعث ایجاد تغییرات ساختاری و

عملکردی در غده فوق کلیه می‌شود [۲۶]. استوو<sup>۱</sup> و همکاران در مطالعه خود در رابطه با ایجاد مسمومیت تجربی با کادمیوم در گوسفندان نشان دادند که کادمیوم باعث ایجاد تغییرات دژنراتیو شدید در بخش مرکزی غده فوق کلیه می‌شود اما این تغییرات در بخش قشری تنها در ناحیه گلومرولوزا مشاهده می‌گردد. نتیجه مطالعه این محققین مبین آن است که هیچ تغییر دژنراتیوی در نواحی فاسیکولاتا و رتیکولاریس بخش قشری غده فوق کلیه مشاهده نمی‌گردد [۲۷].

نتایج مطالعات استریولوژیکی در تحقیق حاضر نشان داد که انجام فعالیت ورزشی در دوران بارداری در مادران نرمال، مسمومیت با کادمیوم در دوران بارداری و همچنین فعالیت ورزشی در مادران باردار در معرض مسمومیت با کادمیوم باعث ایجاد تغییرات مشخص در حجم و تعداد سلول‌های نواحی مختلف بخش قشری غده فوق کلیه می‌شود، به نحوی که مسمومیت با کادمیوم در دوران بارداری باعث کاهش حجم کل غده، کاهش حجم بخش قشری و نواحی مختلف آن شده است. در بررسی هیستولوژیکی همین مطالعه نیز مشخص شد که مسمومیت با کادمیوم در دوران بارداری می‌تواند باعث تخریب ساختار بافتی و خونریزی در نواحی مختلف بخش قشری شود که این امر می‌تواند دلیل اصلی کاهش حجم بخش قشری و در نهایت کاهش حجم غده باشد و همین امر باعث کم شدن اندازه غده می‌شود.

مطالعه پیش رو نشان داد که کادمیوم در مادران باردار باعث کاهش تعداد سلول‌های پارانشیمی هر سه ناحیه بخش قشری غده فوق کلیه می‌گردد، درحالی‌که انجام تمرین ورزشی در مادران باردار نرمال باعث افزایش جمعیت سلول‌های نواحی گلومرولوزا و فاسیکولاتا شده و اثر خاصی بر جمعیت سلول‌های پارانشیمی ناحیه رتیکولاریس بخش قشری

<sup>1</sup> Stoev

غده فوق کلیه ندارد. همچنین، مشخص شد که انجام تمرین ورزشی در مادران باردار در معرض مسمومیت با کادمیوم شرایط ساختار غده را بدتر نموده و باعث کاهش بیشتر سلول‌های پارانشیمی هر سه ناحیه بخش قشری غده فوق کلیه می‌شود. این بررسی نشان داد که علت اصلی کاهش حجم و اندازه بخش قشری غده فوق کلیه کاهش تعداد سلول‌های پارانشیمی نواحی مختلف آن است.

به‌علاوه، بررسی ایمونوهیستوشیمیایی شاخص آپوپتوزی در تحقیق حاضر نشان داد که شاخص آپوپتوزی نواحی مختلف بخش قشری غده فوق کلیه در مادران باردار کاملاً متفاوت است به نحوی که بیشترین شاخص آپوپتوزی در ناحیه رتیکولاریس و کمترین آن در ناحیه گلومرولوزا مشاهده می‌شود. حمیدیان نیز بیشترین شاخص آپوپتوزی را در ناحیه رتیکولاریس و کمترین آن را در ناحیه گلومرولوزای بخش قشری غده فوق کلیه هامستر نرمال گزارش کرده است [۲۸].

وقوع حالت‌های مورفولوژیکی مختلف در سلول‌های غده فوق کلیه نشان می‌دهد که این غده از اندام‌های فوق‌العاده پویای بدن است، به نحوی که سلول‌های تکثیر یافته در نواحی محیطی بخشی قشری با مهاجرت به سمت مرکز تمایز می‌یابند و در نهایت در قسمت‌های مرکزی پیر شده و می‌میرند [۲۹]. این اندام هم تحت شرایط فیزیولوژیک و هم تحت شرایط پاتولوژیکی دچار تغییرات دینامیک در تکثیر و مرگ سلولی می‌گردد. گزارش‌های اولیه در مورد مورفولوژی غده فوق کلیه بیانگر وقوع فراوان مرگ سلولی متفاوت از نکروز به‌ویژه در ناحیه رتیکولاریس است؛ اما مطالعات بعدی با کمک تکنیک‌های بافت‌شناسی و بررسی‌های فراساختاری نشان داد که فرایندی به نام آپوپتوز در مرگ سلول‌های نواحی درونی بخش قشری نقش دارد [۳۰].

آپوپتوز در غده فوق کلیه فرد نرمال روندی کاملاً فیزیولوژیک است که نقش بسیار مهمی را در

ناحیه‌بندی بخش قشری این غده بازی می‌کند [۳۱]. نتایج مطالعات محققین مختلف نشان می‌دهد که تکثیر سلولی به‌صورت عمده در نواحی خارجی بخش قشری و به‌طور ویژه درون یا در مجاورت ناحیه گلومرولوزا رخ می‌دهد و وقوع آپوپتوز به‌طور عمده در نواحی درونی‌تر بخش قشری مشاهده می‌گردد [۲۹، ۳۲، ۷] که مطابق با یافته‌های تحقیق حاضر در بررسی شاخص آپوپتوزی بخش قشری غده فوق کلیه مادران باردار نرمال است.

نتایج پژوهش حاضر نشان‌دهنده آن بود که مسمومیت با کادمیوم در دوران بارداری باعث افزایش شاخص آپوپتوزی هر سه ناحیه گلومرولوزا، فاسیکولاتا و رتیکولاریس می‌شود. مشخص شده است که فلزات سنگین و به‌ویژه کادمیوم می‌توانند از طریق تنظیم بیان ژن و انتقال سیگنالی، دخالت در آنزیم‌های سیستم ضد اکسایشی سلولی و تأثیر بر روند اکسایشی و تولید رادیکال‌های آزاد و گونه‌های فعال اکسیژن (ROS) در بافت‌های مختلف باعث ایجاد عوارض و القاء آپوپتوز شوند [۱۰]. در این راستا، نتایج تحقیقات بین<sup>۱</sup> و همکاران نشان داد که مصرف کادمیوم باعث افزایش پراکسیداسیون لیپیدی در غده فوق کلیه می‌شود [۳۳]. بررسی ژائو<sup>۲</sup> و همکاران نیز نشان داد که کلرید کادمیوم به‌صورت وابسته به دوز باعث افزایش القاء آپوپتوز در سلول‌های گلومرولوزا و فاسیکولاتا بخش قشری غده فوق کلیه در محیط کشت می‌شود [۳۴] که با نتایج مطالعه حاضر مطابقت دارد. ژائو و همکاران و همچنین مین<sup>۳</sup> و همکاران هم مشاهده نمودند که القاء آپوپتوز سلول‌های پارانشیمی بخش قشری غده فوق کلیه در مسمومیت با کلرید کادمیوم به‌واسطه افزایش فعالیت پروتئین کیناز فعال‌شده به‌واسطه استرس رخ می‌دهد [۳۵، ۳۶].

<sup>1</sup> Yiin

<sup>2</sup> Zhao

<sup>3</sup> Min

هیستولوژیکی، استریولوژیکی و ایمونوهیستوشیمیایی متناظر و مؤید هم هستند.

### نتیجه گیری

با توجه به نتایج مطالعه حاضر می توان گفت که احتمالاً تمرین ورزشی با شدت مشخص به تنهایی باعث افزایش عوارض ساختاری و مورفولوژیکی ناشی از مسمومیت با کادمیوم در غده فوق کلیه مادران باردار می شود؛ بنابراین، پیشنهاد می شود تا مادران باردار از فعالیت ها و تمرینات ورزشی سبک تر استفاده کنند. با توجه به عدم تعیین تعداد جنین در هر مادر و همچنین عدم تعیین و اندازه گیری میزان کادمیوم در بافت غده فوق کلیه در مطالعه حاضر، لازم است که تفسیر نتایج با احتیاط صورت پذیرد. همچنین، پیشنهاد می گردد جهت تبیین بهتر و مشخص شدن دقیق مکانیسم ها و مسیرهای وقوع آپوپتوز، بیان ژن های مربوط به پروتئین های کنترل کننده آپوپتوز در گروه های مختلف مورد بررسی قرار گیرد. به علاوه، در کنار ساختار، عملکرد غده فوق کلیه از نظر ترشح هورمون ها و گلوکوکورتیکوئیدها نیز مورد بررسی قرار گیرد.

### تشکر و قدردانی

در پایان از تمام افرادی که به گونه ای در اجرای این پژوهش محققین را یاری نمودند تقدیر و تشکر به عمل می آید. لازم به ذکر است که تحقیق حاضر با حمایت مالی معاونت پژوهشی دانشگاه تبریز و به عنوان پایان نامه کارشناسی ارشد انجام یافته است.

نکته جالب توجه در مطالعه حاضر، افزایش شاخص آپوپتوزی هر سه ناحیه بخش قشری غده فوق کلیه مادران باردار سالم متعاقب انجام تمرین ورزشی به نحوی بود که بیشترین تأثیر در افزایش شاخص آپوپتوزی در ناحیه گلمرولوزا مشاهده شد. انجام تمرینات ورزشی در مادران باردار در معرض مسمومیت با کادمیوم نیز این امر را وخیم تر کرده و باعث افزایش حدوداً چهار برابری شاخص آپوپتوزی در ناحیه گلمرولوزا و افزایش حدوداً دو برابری آن در نواحی فاسیکولاتا و رتیکولاریس می شود. بررسی سئو<sup>۱</sup> و همکاران نیز نشان داد که استرس باعث افزایش سطح کاسپاز<sup>۳</sup> (یک واسطه اجرایی جهت وقوع آپوپتوز) و افزایش سطح کورتیزول خون می شود [۳۷]. علاوه بر این، گزارش هایی وجود دارد که تمرینات ورزشی در شرایط طبیعی می تواند باعث القاء آپوپتوز در بسیاری از بافت ها شود [۱۷].

به نظر می رسد علت اصلی تغییرات ساختاری و مورفولوژیکی غده فوق کلیه به علت تغییر اندازه نواحی مختلف بخش قشری در گروه های مختلف تحت تیمار است که این تغییرات دقیقاً متناظر با تغییرات ایجاد شده در تعداد سلول های پارانشیمی هر ناحیه است. مطالعات ایمونوهیستوشیمیایی در تحقیق حاضر نشان داد که علت اصلی در تغییر تعداد سلول های پارانشیمی در گروه های تحت تیمار تغییر شاخص آپوپتوزی در هر ناحیه است و داده های

<sup>1</sup> Seo

<sup>2</sup> Caspase 3

### References

- 1- Fowler BA. Monitoring of human populations for early markers of cadmium toxicity: a review. *Toxicol Appl Pharmacol.* 2009 Aug; 238(3): 294-300.
- 2- Ronco AM, Urrutia M, Montenegro M, Llanos MN. Cadmium exposure during pregnancy reduces birth weight and increases maternal and foetal glucocorticoids. *Toxicol Lett.* 2009 Aug; 188(3): 186-91.
- 3- Vahter M, Berglund M, Åkesson A, Liden C. Metals and women's health. *Environ Res.* 2002 Mar; 88(3): 145-55.

- 4- Samarawickrama GP ,Webb M. The acute toxicity and teratogenicity of cadmium in the pregnant rat. *J Appl Toxicol*. 1981 Oct; 1(5): 264-9.
- 5- Gay F, Laforgia V, Caputo I, Esposito C, Lepretti M, Capaldo A. Chronic exposure to cadmium disrupts the adrenal gland activity of the newt *Triturus carnifex* (Amphibia, Urodela). *Bio Med research international*. 2013 Jul; 2013:424358.
- 6- Godt J, Scheidig F, Grosse-Siestrup C, Esche V, Brandenburg P, Reich A, et al. The toxicity of cadmium and resulting hazards for human health. *J Occup Med Toxicol*. 2006 Sep; 1(1): 22.
- 7- Mesiano S, Jaffe RB. Developmental and Functional Biology of the Primate Fetal Adrenal Cortex. *Endocr Rev*. 1997 Jun; 18(3): 378-403.
- 8- Chuang EY, Tyrrell JB. Bilateral Spontaneous Adrenal Hemorrhage during Pregnancy with Recovery of Adrenal Function. *Endocrine Society's 98th Annual Meeting and Expo, April 1–4, 2016 - Boston*.
- 9- Coulter CL. Functional biology of the primate fetal adrenal gland: advances in technology provide new insight. *Clin Exp Pharmacol Physiol*. 2004 Aug; 31(8): 475-84.
- 10-Rana SV. Metals and apoptosis: recent developments. *J Trace Elem Med Biol*. 2008 Nov; 22(4): 262-84.
- 11-Gorecka RE, Kleczkowski MI, Klucinski W, Kasztelan RY, Sitarska E. Changes in antioxidant components in blood of mares during pregnancy and after foaling. *Bull Vet Inst Pulawy*. 2002 Jan; 46(2): 301-6.
- 12-Khani M, Motamedi P, Dehkhoda MR, Nikukheslat SD, Karimi P. Effect of thyme extract supplementation on lipid peroxidation, antioxidant capacity, PGC-1 $\alpha$  content and endurance exercise performance in rats. *J Int Soc Sports Nutr*. 2017 Apr; 14(1): 11.
- 13-Hopkins SA ,Cutfield W S. Exercise in pregnancy: weighing up the long-term impact on the next generation. *Exerc Sport Sci Rev*. 2011 Jul; 39(3): 120-7.
- 14-Santos IA, Stein R, Fuchs SC, Duncan BB, Ribeiro JP, Kroeff LR, et al. Aerobic exercise and submaximal functional capacity in overweight pregnant women: a randomized trial. *Obstet Gynecol*. 2005 Aug; 106(2): 243-9.
- 15-Roof SR, Ho HT, Little SC, Ostler JE, Brundage EA, Periasamy M, et al. Obligatory role of neuronal nitric oxide synthase in the heart's antioxidant adaptation with exercise. *J Mol Cell Cardiol*. 2015 Apr; 81: 54-61.
- 16-Zwetsloot KA, Nieman DC, Knab A, John CS, Lomiwes DD, Hurst RD, et al. Effect of 4 weeks of high-intensity interval training on exercise performance and markers of inflammation and oxidative stress. *FASEB J*. 2017 Apr; 31(1 Supplement): 839-1.
- 17-Phaneuf S, Leeuwenburgh C. Apoptosis and exercise. *Med Sci Sports Exerc*. 2001Mar; 33(3): 393-6.
- 18-Larsson L, Lindqvist PG. Low-impact exercise during pregnancy—a study of safety. *Acta Obstet Gynecol Scand*. 2005 Jan; 84(1): 34-8.
- 19-Barański B, Stetkiewicz I, Trzcinka-Ochocka M, Sitarek K, Szymczak W. Teratogenicity, fetal toxicity and tissue concentration of cadmium administration to female rats during organogenesis. *J Appl Toxicol*. 1982 Oct; 2(5): 255-9.
- 20-Matsumoto K, Ishihara K, Tanaka K, Inoue K, Fushiki T. An adjustable-current swimming pool for the evaluation of endurance capacity of mice. *J Appl Physiol*. 1996 Oct; 81(4): 1843-9.
- 21-Elahi-Moghaddam Z, Behnam-Rassouli M, Mahdavi-Shahri N, Hajinejad-Boshroue R, Khajouee E. Comparative study on the effects of type 1 and type 2 diabetes on structural changes and hormonal output of the adrenal cortex in male Wistar rats. *J Diabetes Metab Disord*. 2013 Jan; 12(1): 9.
- 22-Kurtulus A, Acar K, Sorkun H, Kelten C, Boz B. The relationship between adrenal gland morphometric changes and postmortem interval in rats: A stereological study. *Legal Med*. 2012 Jul; 14(4): 214-8.
- 23-Kotelnikova SV, Kargina MV, Kotelnikov AV. Morphofunctional State of the Adrenal Glands in Albino Rats under Conditions of Toxic Stress Caused by Cadmium Salt in Winter and Summer Periods. *Bull Exp Biol Med*. 2011 Jun; 151(2): 250-2.
- 24-Ozbek E. Gestational Changes in Guinea Pig Adrenal Cortex: A Morphometric and Histological Study. *T kilin J Med Res*. 1999; 10(17): 133-9.



- 25-Koko V, Djordjeviae J, Cvijiae G, Davidoviae V. Effect of acute heat stress on rat adrenal glands: a morphological and stereological study. *J Exp Biol*. 2004 Nov; 207(24): 4225-30.
- 26-Rana SV. Perspectives in endocrine toxicity of heavy metals- a review. *Biol Trace Elem Res*. 2014 Jul; 160(1): 1-14.
- 27-Stoev SD, Grozeva N, Simeonov R, Borisov I, Hubenov H, Nikolov Y, et al. Experimental cadmium poisoning in sheep. *Exp Toxicol Pathol*. 2003 Nov; 55(4): 309-14.
- 28-Hamidian G. Histological and stereological studies of apoptosis in hamster adrenal cortex following dexamethasone administration and evaluation of silymarin effects on this process. PhD thesis, Shahid Chamran University of Ahvaz; 2009 Jan. [Full Text in Persian].
- 29-Chamoux E, Breault L, LeHoux JG, Gallo-Payet N. Involvement of the Angiotensin II Type 2 Receptor in Apoptosis during Human Fetal Adrenal Gland Development. *J Clin Endocrinol Metab*. 1999 Dec; 84(12): 4722-30.
- 30-Wolkersdorfer GW, Ehrhart-Bornstein M, Brauer S, Marx C, Scherbaum WA, Bornstein SR. Differential regulation of apoptosis in the normal human adrenal gland. *J Clin Endocrinol Metab*. 1996 Nov; 81(11): 4129-36.
- 31-Wolkersdörfer GW, Bornstein SR. Tissue remodelling in the adrenal gland. *Biochem Pharmacol*. 1998 Jul; 56(2): 163-71.
- 32-Hornsby PJ. Aging of the human adrenal cortex. *Ageing Res Rev*. 2002 Apr; 1(2): 229-42.
- 33-Yiin SJ, Sheu JY, Lin TH. Lipid peroxidation in rat adrenal glands after administration cadmium and role of essential metals. *J Toxicol Environ Health*. 2000 Dec; 62(1): 47-56.
- 34-Zhao M, Wei Q, Lu CY, Yang XF. Relationship between apoptosis and activity of protein kinase B in adrenocortical cells induced by cadmium chloride. *Zhonghua Lao Dong Wei Sheng Zhi Ye Bing Za Zhi*. 2008 Mar; 26(3): 135-8.
- 35-Min Z, Xingfen Y, Qing W, Ciyong L, Tiejiang C. Study on the relationship between cadmium chloride-induced adrenocortical cell of guinea pig apoptosis and stress-activated protein kinase activity. *Exp Toxicol Pathol*. 2008 Sep; 60(6): 459-68.
- 36-Zhao M, Yang X, Wei Q, Chen W, Lu C, Chen T. A study on apoptosis and activity of SAPK/JNK in adrenocortical cells induced by cadmium chloride. *Zhonghua Yu Fang Yi Xue Za Zhi*. 2000 Nov; 34(6): 342-4.
- 37-Seo H, Park CH, Choi S, Kim W, Jeon BD, Ryu S. Effects of voluntary exercise on apoptosis and cortisol after chronic restraint stress in mice. *J Exerc Nutrition Biochem*. 2016 Sep; 20(3): 16- 23.