

## Effects of Crocin on Ovarian Follicle and Serum Sex Hormone in Letrozole-Induced Polycystic Ovarian Syndrome in Rat Model

Sadoughi SD<sup>1\*</sup>

1. Young Researchers and Elite Club, Mashhad Branch, Islamic Azad University, Mashhad, Iran

\*Corresponding author. Tel: +985138683900, Fax: +985138683001, E-mail: damoon.sadoughi@mshdiau.ac.ir

Received: May 29, 2016

Accepted: Jun 10, 2017

### ABSTRACT

**Background & objectives:** Polycystic ovarian syndrome (PCOS) is a complex endocrine and metabolic disorder, which is characterized by ovulatory dysfunction and hyperandrogenism. Crocin is the main component of saffron. According to antioxidant properties and protective effects of crocin on gonads, this study was done to evaluate the effect of crocin on serum levels of gonadotropin, -estradiol, testosterone and ovarian follicle in a rat model of polycystic ovarian syndrome

**Methods:** In this experimental study, 28 Wistar rats were divided into 4 equal groups. Including: control, non-treated PCOS and two PCOS groups treated with crocin (50 and 100 mg/kg). Polycystic ovarian syndrome was induced by 28 days injection of 1 mg/kg letrozole. Crocin was intraperitoneally administered into treated PCOS groups for 28 days. Saline solution was injected to the animals of control and non-treated PCOS groups. At the end of period treatment, serum levels of LH, FSH, testosterone and -estradiol was measured using ELISA. Then, ovarian tissue samples were stained with hematoxylin-eosin and histological changes were examined. Data were analyzed using one-way ANOVA and Post Hoc Tukey statistical tests ( $p < 0.05$ ).

**Results:** Serum level of LH, testosterone, -estradiol and the number of cystic follicles in the PCOS group treated with 100 mg/kg crocin compared to the non-treated PCOS group significantly decreased and FSH, the number of preantral follicles, antral and corpus luteum significantly increased ( $p < 0.05$ ).

**Conclusion:** Crocin has been effective in improving ovarian cysts and hormonal disorders in rats with polycystic ovarian syndrome.

**Keywords:** Polycystic ovarian syndrome; Gonadotropins; Gonadal Steroid Hormones; Ovarian Follicle.

## بررسی اثرات کروسین بر تعداد فولیکول‌های تخمدان و میزان هورمون‌های جنسی در موش صحرایی مدل سندرم تخمدان پلی کیستیک ناشی از لتروزول

سید دامون صدوقی\*

باشگاه پژوهشگران جوان و نخبگان، واحد مشهد، دانشگاه آزاد اسلامی، مشهد، ایران

\* نویسنده مسئول. تلفن: ۰۵۱۳۸۶۸۳۹۰۰ فاکس: ۰۵۱۳۸۶۸۳۰۰۱ پست الکترونیک: damoon.sadoughi@mshdiau.ac.ir

### چکیده

**زمینه و هدف:** سندرم تخمدان پلی کیستیک یک اختلال اندوکرینی و متابولیکی پیچیده است که با اختلال تخمک گذاری و هایپر آندروژنیسم شناسایی می‌شود. کروسین از ترکیبات اصلی زعفران است. با توجه به خواص آنتی‌اکسیدانی و اثر محافظتی کروسین بر غدد جنسی، این مطالعه به منظور تعیین اثر کروسین بر سطح سرمی گنادوتروپین، بتا استرادیول، تستوسترون و فولیکول‌های تخمدان در موش صحرایی مدل سندرم تخمدان پلی کیستیک انجام شد.

**روش کار:** در این مطالعه تجربی تعداد ۲۸ سر موش صحرایی نژاد ویستار به ۴ گروه مساوی تقسیم شدند. گروه‌های شاهد، PCOS تیمار نشده و دو گروه PCOS تحت تیمار با کروسین (غلظت‌های ۵۰ و ۱۰۰ میلی‌گرم بر کیلوگرم). سندرم تخمدان پلی کیستیک به وسیله ۲۸ روز تزریق لتروزول به میزان ۱ میلی‌گرم بر کیلوگرم القاء شد. کروسین به صورت داخل صفاقی به گروه‌های PCOS تحت تیمار، به مدت ۲۴ روز تزریق شد. محلول نرمال‌سالین به حیوانات گروه شاهد و PCOS تیمار نشده تزریق شد. در پایان دوره درمان، سطح سرمی FSH، LH، تستوسترون و بتا استرادیول توسط روش الیزا سنجش شد. سپس، نمونه بافتی تخمدان توسط هماتو کسلیین اتوزین رنگ آمیزی و تغییرات بافتی بررسی شد. داده‌ها توسط آزمون‌های آماری آنالیز واریانس یک طرفه و تعقیبی توکی تحلیل شد ( $p < 0.05$ ).

**یافته‌ها:** سطح سرمی LH، تستوسترون، بتا استرادیول و تعداد فولیکول‌های کیستیک در گروه PCOS تحت تیمار با غلظت ۱۰۰ میلی‌گرم بر کیلوگرم کروسین در مقایسه با گروه PCOS تیمار نشده به طور معنی‌داری کاهش و FSH، تعداد فولیکول‌های پری آنترال، آنترال و جسم زرد به طور معنی‌داری افزایش یافت ( $p < 0.05$ ).

**نتیجه گیری:** کروسین در بهبود کیست‌های تخمدانی و اختلالات هورمونی موش‌های صحرایی مبتلا به سندرم تخمدان پلی کیستیک موثر بوده است.

**واژه‌های کلیدی:** سندرم تخمدان پلی کیستیک، گنادوتروپین، هورمون‌های استروئیدی گناد، فولیکول تخمدان

پذیرش: ۱۳۹۶/۰۳/۲۰

دریافت: ۱۳۹۵/۱۲/۰۹

### مقدمه

سرطان اندومتر در این بیماران مشاهده می‌شود [۱]. از دلایل بروز سندرم تخمدان پلی کیستیک می‌توان به نقص در عملکرد محور هیپوتالاموس-هیپوفیز، عملکرد تخمدان‌ها و فعالیت انسولین اشاره کرد. در واقع سندرم تخمدان پلی کیستیک با ترشحات غیر عادی گنادوتروپین‌ها، افزایش ساخت استروئیدها در تخمدان و برخی مواقع با مقاومت به انسولین همراه است [۲]. میزان ترشح هورمون LH به طور ویژه در

سندرم تخمدان پلی کیستیک<sup>۱</sup> یکی از شایع‌ترین اختلالات هورمونی زنان در سنین باروری است. به دلیل تولید بیش از حد آندروژن‌ها پرمویی، آکنه، اختلالات قاعدگی، عدم تخمک‌گذاری و ناباروری از علائم این سندرم می‌باشد. به علاوه فشار خون بالا و بیماری‌های دستگاه قلبی-عروقی، هیپرپلازی و

<sup>1</sup> Polycystic Ovary Syndrome: PCOS

استرس اکسیداتیو و پراکسیداسیون لیپیدی در بیماران مبتلا به سندرم تخمدان پلی کیستیک افزایش می‌یابد. بر این اساس دفاع آنتی‌اکسیدانی در نتیجه افزایش تولید رادیکال‌های آزاد تضعیف می‌شود و با ایجاد اختلال در عملکردهای بافتی و هورمونی، اختلال در تکوین دستجات فولیکولی و عدم تخمک‌گذاری نمایان می‌شود [۶].

روش‌های درمانی متعددی جهت درمان این سندرم مطرح شده است که در حال حاضر مهم‌ترین روش درمانی استفاده از داروهایی مانند کلومیفن‌سیترات، متفورمین و گنادوتروپین‌ها است [۷]. با توجه به عوارض جانبی این داروها، شناسایی و تهیه داروهایی جایگزین و موثر اهمیت فراوانی دارد. گیاهان دارویی به دلیل اثرات جانبی کمتر، از چند دهه پیش به عنوان جایگزینی مناسب برای داروهای شیمیایی مطرح شده‌اند و مصرف آن‌ها در جهان رو به افزایش است. یکی از گیاهان دارویی که در طب سنتی به اثرات مفید آن پی برده‌اند، زعفران است [۸].

زعفران<sup>۱</sup> گیاهی چند ساله و از خانواده زنبق<sup>۲</sup> است. قسمت مورد استفاده این گیاه، انتهای خامه و کلاله سه شاخه آن است. طعم تلخ زعفران ناشی از وجود ماده‌ای به نام پیکروکروسین است. این ماده طی فرآوری به آلدئیدی معطر به نام سافرانال تبدیل می‌شود. کروسین گلیکوزیدی متشکل از کاروتنوئیدی به نام کروسیتین و قند است که رنگ زعفران را ایجاد می‌کنند. کروسین<sup>۳</sup>، کروسیتین<sup>۴</sup> و سافرانال<sup>۵</sup> به‌عنوان جزء بیولوژیکی اصلی و فعال زعفران شناخته می‌شوند [۹]. کروسین، کروسیتین و سافرانال دارای خواص آنتی‌اکسیدانی هستند و قابلیت از بین بردن رادیکال‌های آزاد را دارند و می‌توانند منجر به کاهش قابل ملاحظه آسیب‌های اکسیداتیو در بافت‌های

زنان مبتلا به سندرم تخمدان پلی کیستیک افزایش می‌یابد. زمانی که غلظت هورمون LH نسبت به FSH افزایش یابد تخمدان‌ها به‌طور ترجیحی سنتز آندروژن‌ها را افزایش می‌دهند. میزان انسولین و فاکتورهای شبه انسولینی نیز در زنان مبتلا به سندرم تخمدان پلی کیستیک افزایش می‌یابد که در نهایت موجب افزایش سنتز آندروژن در سلول‌های تک فولیکولی و تقویت عملکرد LH خواهد شد [۳]. در این راستا، دستگاه اندوکروینی که در طی یک دوره تکامل فولیکول نقش اساسی در بلوغ تخمک قبل از تخمک‌گذاری ایفاء می‌کند، در زنان مبتلا به سندرم تخمدان پلی کیستیک غیر طبیعی است. در نتیجه افزایش غلظت هورمون LH و افزایش آندروژن‌ها ممکن است میزان لقاح را کاهش و در صورت باروری، تکوین رویان غیر طبیعی باشد [۴]. یکی از دلایل عدم تخمک‌گذاری در افراد مبتلا به سندرم تخمدان پلی کیستیک افزایش پایداری کلاژن در دیواره فولیکول‌ها می‌باشد. تحقیقات نشان داده است کاهش کلاژن در دیواره فولیکول‌ها در زمان تخمک‌گذاری جهت رهاسازی تخمک لازم است. در این فرایند متالوپروتئینازهای ماتریکس خارج سلولی که منجر به تفکیک کلاژن می‌شوند، افزایش یافته و لیزیل‌اکسیداز که یک متصل‌کننده متقابل بین کلاژن و الاستین است، کاهش می‌یابد. در پاسخ به افزایش ساخت آندروژن‌ها در نتیجه افزایش ترشح هورمون LH در افراد مبتلا به سندرم تخمدان پلی کیستیک، فعالیت متالوپروتئینازهای ماتریکس خارج سلولی به‌طور معنی‌داری کاهش و از طرفی فعالیت لیزیل‌اکسیداز افزایش می‌یابد، در نتیجه تخریب کلاژن کاهش و تخریب غشای فولیکول مهار می‌شود. این امر یکی از مکانیسم‌های سلولی عدم تخمک‌گذاری در مبتلایان به سندرم تخمدان پلی کیستیک را نشان می‌دهد [۵].

استرس اکسیداتیو در بروز عوارض سندرم تخمدان پلی کیستیک و ناباروری نقش موثری دارد و مشخص شده است که سطح سرمی و بافتی شاخص‌های

<sup>1</sup> *Crocus sativus* L.

<sup>2</sup> Iridaceae

<sup>3</sup> Crocin

<sup>4</sup> Crocetin

<sup>5</sup> Safranal

در دمای تقریبی ۲۲-۲۰ درجه سانتی‌گراد، رطوبت نسبی ۴۰-۳۵ درصد و دوره روشنایی تاریکی ۱۲ ساعته نگهداری شدند. حیوانات در قفس‌های استاندارد پلی‌کربنات شفاف (شرکت رازی راد، ایران) قرار داشتند و آب به مقدار کافی توسط بطری پلاستیکی ۵۰۰ میلی‌لیتر در اختیار آن‌ها قرار داده شد و از غذای فشرده مخصوص موش آزمایشگاهی با فرمولاسیون استاندارد (شرکت دانه‌داران توس، ایران) تغذیه نمودند. به منظور حصول حالت سازش با محیط، تمامی آزمایش‌ها پس از گذشت حداقل ۱۰ روز پس از استقرار حیوانات به انجام رسید [۱۸]. در این مطالعه کلیه موارد اخلاقی در پژوهش رعایت شده است و تمامی اعمال جراحی و نمونه‌گیری‌ها تحت بیهوشی کامل صورت گرفته است. همچنین سعی شده تا از کمترین تعداد نمونه قابل قبول استفاده شود. لازم به ذکر است ملاحظات اخلاقی کار با حیوانات آزمایشگاهی توسط کمیته اخلاق دانشگاه آزاد اسلامی زیر نظر باشگاه پژوهشگران جوان و نخبگان واحد مشهد در سال ۱۳۹۵ مورد تصویب قرار گرفت.

#### هم‌سیکل نمودن موش‌های صحرایی

جهت تعیین منظم بودن سیکل استروس<sup>۱</sup> از اسمیر واژینال استفاده شد؛ موش‌های مورد بررسی دارای ۲ الی ۳ دوره استروس منظم در طی ۱۲ الی ۱۴ روز مشاهده اسمیر واژینال بودند. ابتدا ۰/۳ میلی‌لیتر سرم فیزیولوژی توسط سمپلر مدل S Transferpette® (Brand, Germany) به آرامی در واژن حیوان تزریق شد. سپس یک تا دو قطره از مایع فوق برداشته و اسمیر تهیه شد. نمونه‌ها توسط میکروسکوپ نوری مدل CX21FS1 (Olympus, Japan) با بزرگ‌نمایی ۴۰۰ برابر بررسی شدند. موش‌هایی که در مرحله استروس سیکل تولید مثلی قرار داشتند برای مراحل بعدی مطالعه انتخاب شدند. اسمیر واژن در این مرحله از سیکل دارای

ایسکمیک شوند [۱۰]. مشخص شده است کروسین با اثر محافظتی و آنتی‌اکسیدانی خود موجب کاهش آسیب بافت بیضه ناشی از تزریق سیکلوفسفامید می‌شود [۱۱]. زعفران بر طیف وسیعی از تومورها از جمله لوکمی، کارسینوم تخمدان و پستان، آدنوکارسینوم روده بزرگ، رابدومیوسارکوما، پاپیلوما و کارسینوم سلول سنگفرشی اثر ضد سرطان دارد [۱۲]. همچنین تحقیقات اثرات ضد درد و ضد التهاب عصاره زعفران را نشان داده است [۱۳]. کروسین و ساfranال در پیشگیری از زخم معده و اختلالات گوارشی در موش‌های صحرایی موثرند [۱۴]. کروسین در بیماری دیابت و کاهش عوارض کلیوی دارای نقش حفاظتی بوده و سطوح سرمی گلوکز، اوره و کراتینین را در موش‌های صحرایی دیابتی کاهش می‌دهد. به نظر می‌رسد اثرات ضد دیابتی کروسین ناشی از خواص آنتی‌اکسیدانی آن است [۱۵]. همچنین زعفران دارای خواص ضد افسردگی و ضد تشنج است [۱۶] و نیز می‌تواند با تاثیر بر عملکرد محور هیپوفیز- گناد در فعالیت دستگاه تولید مثل نقش داشته باشد [۱۷].

با توجه به نبود اطلاعات در مورد اثر کروسین بر اختلالات هورمونی و عدم تخمک‌گذاری ناشی از سندرم تخمدان پلی‌کیستیک، هدف از این مطالعه تعیین اثر کروسین بر گنادوتروپین، بتا استرادیول، تستوسترون و فولیکول‌های تخمدان در موش صحرایی مدل سندرم تخمدان پلی‌کیستیک می‌باشد.

#### روش کار

##### حیوانات مورد بررسی و روش نگهداری

پژوهش حاضر یک مطالعه تجربی است که در آزمایشگاه تحقیقات جانوری دانشگاه پیام نور مرکز مشهد در سال ۱۳۹۵ انجام شد. در این مطالعه از موش‌های صحرایی ماده نژاد ویستار استفاده شده است. حیوانات با وزن تقریبی ۱۸۵-۱۸۰ گرم از مرکز تکثیر و نگهداری دانشگاه پیام نور مرکز مشهد تهیه و

<sup>1</sup> Estrous Cycle

### طراحی آزمایش

موش‌های صحرایی به‌طور تصادفی به ۴ گروه ۷ تایی تقسیم شدند. شامل: گروه شاهد، گروه مبتلا به سندرم تخمدان پلی‌کیستیک تیمار نشده و گروه‌های مبتلا به سندرم تخمدان پلی‌کیستیک تحت تیمار با کروسین (Sigma-Aldrich, France). نمونه‌های گروه شاهد و مبتلا به سندرم تخمدان پلی‌کیستیک تیمار نشده به مدت ۲۴ روز به روش داخل صفاقی ۰/۵ میلی‌لیتر محلول نرمال‌سالین به عنوان دارو دریافت نمودند. این عمل به منظور یکسان نمودن شوک حاصل از تزریق انجام گرفت. دو گروه تحت تیمار مبتلا به سندرم تخمدان پلی‌کیستیک به مدت ۲۴ روز ۰/۵ میلی‌لیتر کروسین را به روش داخل صفاقی با غلظت‌های ۵۰ و ۱۰۰ میلی‌گرم بر کیلوگرم دریافت کردند [۲۱]. لازم به ذکر است قبل از شروع پژوهش LD50 (متوسط دوز کشنده) و ED50 (متوسط دوز موثر) کروسین مورد بررسی قرار گرفت و مشخص شد غلظت ۶۰۰ میلی‌گرم بر کیلوگرم LD50 و محدوده بین ۲۰۰-۵۰ میلی‌گرم بر کیلوگرم ED50 می‌باشد. به همین دلیل غلظت‌های ۵۰ و ۱۰۰ میلی‌گرم بر کیلوگرم کروسین به عنوان غلظت‌های درمانی انتخاب شده است.

### خون‌گیری و اندازه‌گیری شاخص‌های هورمونی

در پایان دوره درمان دارویی و به دنبال ۱۲ ساعت ناشتایی، موش‌های صحرایی با دی‌اتیل اتر بی‌هوش شدند. سپس پوست ناحیه قفسه سینه، جناغ و دنده‌ها برش داده شد و با کنار کشیدن جناغ و دنده‌ها از بطن چپ قلب توسط سرنگ ۲ میلی‌لیتر خون‌گیری انجام شد. خون گرفته شده بدون ماده ضد انعقاد درون لوله آزمایش ریخته و به مدت ۱۲ دقیقه در انکوباتور مدل INB400 (Memmert, Germany) در دمای ۳۷ درجه سانتی‌گراد قرار داده شد. بعد از وقوع انعقاد، لوله‌ها در دستگاه سانتریفیوژ مدل EBA280 (Hettich, Germany) به مدت ۱۲ دقیقه با سرعت ۵۰۰۰ دور در دقیقه قرار داده شدند.

سلول‌های شاخی بیشتر در مقایسه با سلول‌های اپی‌تلیال بوده و فاقد لوکوسیت می‌باشد [۱۹]. لازم به ذکر است که توسط این روش از بین ۷۵ سر موش صحرایی ماده ۲۸ سر انتخاب شد.

### القاء سندرم تخمدان پلی‌کیستیک

سندرم تخمدان پلی‌کیستیک در موش‌های صحرایی توسط ۲۸ روز تزریق روزانه لتروزول به میزان ۱ میلی‌گرم بر کیلوگرم وزن بدن (لتراکس، داروسازی ابوریحان ایران) به‌صورت داخل صفاقی القاء شد. مکانیزم القاء سندرم تخمدان پلی‌کیستیک توسط لتروزول بدین صورت است که این دارو با مهار آنزیم آروماتاز مانع تبدیل آندروژن به استروژن شده و سطح آندروژن‌های تخمدانی افزایش می‌یابد. همچنین تجویز لتروزول باعث برداشتن اثر فیدبک منفی استروژن بر روی محور هورمونی هیپوتالاموس-هیپوفیز می‌شود. بدین ترتیب گنادوتروپین‌ها افزایش می‌یابند. جهت اطمینان از ایجاد تخمدان پلی‌کیستیک اسمیر واژینال تهیه شد. بدین صورت که در شروع تزریق روزانه لتروزول به موش‌های صحرایی که در مرحله استروس سیکل تولید مثلی قرار داشتند، سیکل‌های تخمدانی منظم بود ولی به تدریج سیکل‌های استروس نامنظم شد. نامنظم شدن سیکل‌های استروس و وقوع فاز اسمیر واژینال شاخی یکی از علایم وجود فولیکول‌های کیستیک در تخمدان است [۱۹]. پس از پایان تزریق ۲۸ روزه لتروزول، چند حیوان به‌صورت تصادفی انتخاب و توسط دی‌اتیل اتر (Merck, Germany) بی‌هوش شدند. سپس با برش پوست و عضلات ناحیه شکم تخمدان‌ها خارج شدند. پس از طی مراحل پردازش بافتی و رنگ‌آمیزی، کیست‌های تخمدانی در زیر میکروسکوپ مشاهده و مدل سندرم تخمدان پلی‌کیستیک توسط روش هیستوپاتولوژی هم به اثبات رسید [۲۰].

اندازه‌گیری شد [۲۲]. لازم به ذکر است که محقق ارزیابی کننده نسبت به گروه‌ها بی‌اطلاع بوده و میانگین اعداد در ۴ مرتبه تکرار شمارش فولیکولی ملاک نتایج تحقیق قرار گرفته است.

### تجزیه و تحلیل داده‌ها

اطلاعات به‌دست آمده توسط نرم افزار آماری SPSS-20 تحلیل شد. با توجه به این که نتایج به‌دست آمده کمی است، توسط آزمون کولموگروف-اسمیرنوف<sup>۱</sup> فرض طبیعی بودن توزیع فراوانی داده‌ها بررسی شد ( $p > 0.05$ ). جهت مقایسه میانگین بین گروه‌های مورد آزمایش از آنالیز واریانس یک‌طرفه<sup>۲</sup> و جهت مقایسه زوج گروه‌ها از آزمون تعقیبی توکی<sup>۳</sup> استفاده شد. همچنین نتایج به‌دست آمده به همراه محاسبات آماری مربوطه به صورت انحراف معیار  $\pm$  میانگین (Mean  $\pm$  SD) گزارش شد. سطح معنی‌داری در آزمون‌ها ۰/۰۵ در نظر گرفته شد ( $p < 0.05$ ).

### یافته‌ها

بر اساس نتایج بدست آمده تعداد فولیکول‌های پری‌آنترال، آنترال و جسم زرد در گروه PCOS تیمار نشده در مقایسه با گروه شاهد به‌طور معنی‌داری کاهش ( $p < 0.05$ ) و تعداد فولیکول‌های کیستیک به‌طور معنی‌داری افزایش یافت ( $p < 0.05$ ). این مقایسه برای تعداد فولیکول‌های بدوی و اولیه اختلاف معنی‌داری نداشت. در مقایسه با گروه PCOS تیمار نشده، تجویز داخل صفاقی کروسین با غلظت ۵۰ میلی‌گرم بر کیلوگرم به موش‌های صحرایی PCOS تغییر معنی‌داری در تعداد جسم زرد و دستجات فولیکولی ایجاد نکرد، ولی تجویز داخل صفاقی کروسین با غلظت ۱۰۰ میلی‌گرم بر کیلوگرم به موش‌های صحرایی PCOS موجب افزایش معنی‌داری

سپس سرم خون روی بخش لخته شده توسط سمپلر جدا و به لوله آزمایش دیگری منتقل و در فریزر ۸۰- درجه سانتی‌گراد نگهداری شد [۱۸]. سطح سرمی هورمون‌های FSH, LH، تستوسترون و بتا استرادیول توسط روش ELISA، دستگاه الیزاریدر مدل 2100 (Stat Fax, USA) و کیت‌های مخصوص موش صحرایی شرکت فاین تست (Finetest, China) سنجش شد. کیت LH دارای حساسیت  $< 0.938$  میلی واحد بین الملل بر میلی‌لیتر و محدوده ۱۰۰-۱/۵۶۳ میلی واحد بین الملل بر میلی‌لیتر، FSH دارای حساسیت  $< 1/406$  میلی واحد بین الملل بر میلی‌لیتر و محدوده ۱۵۰-۱/۳۴۴ میلی واحد بین الملل بر میلی‌لیتر، تستوسترون دارای حساسیت  $< 0.188$  نانوگرم بر میلی‌لیتر و محدوده ۲۰-۰/۳۱۳ نانوگرم بر میلی‌لیتر، بتا استرادیول دارای حساسیت  $< 0.422$  نانوگرم بر میلی‌لیتر و محدوده ۴۵-۰/۷۰۳ نانوگرم بر میلی‌لیتر می‌باشد.

### روش تهیه مقاطع بافتی و شمارش دستجات فولیکولی

جهت بررسی بافتی ابتدا تخمدان‌ها از حفره شکمی خارج و با محلول سرم فیزیولوژی شستشو داده شدند. سپس در فرمالدئید ۱۰ درصد (Merck, Germany) قرار گرفتند. پس از تثبیت نمونه‌های بافتی، مراحل آب‌گیری، شفاف‌سازی و قالب‌گیری طی شد و مقاطع ۷ میکرونی تهیه و به روش هماتوکسیلین ائوزین رنگ‌آمیزی شد [۲۲]. شمارش تعداد جسم زرد و دستجات فولیکولی با استفاده از میکروسکوپ نوری انجام شده و تعداد فولیکول‌های بدوی، اولیه، پری‌آنترال، آنترال و کیستیک توسط فرمول  $F=(A \times B/C)D$  شمارش شد ( $F$ =تعداد کل فولیکول،  $A$ =تعداد هر نوع فولیکول در هر برش تخمدان،  $B$ =فاصله بین برش‌های شمارش شده،  $C$ =قطر اووسیت،  $D$ =ضخامت برش‌ها). در این پژوهش از هر ۱۰ برش یک برش جهت شمارش فولیکول‌ها انتخاب شد، ضخامت برش‌ها ۷ میکرون و قطر اووسیت با استفاده از عدسی چشمی مدرج

<sup>1</sup> Kolmogorov-Smirnov

<sup>2</sup> One-Way Analysis of Variance

<sup>3</sup> Tukey

افزایش معنی‌داری در تعداد فولیکول‌های پری آنترال، آنترال و جسم زرد و نیز کاهش معنی‌داری در تعداد فولیکول‌های کیستیک در مقایسه با گروه تیمار شده با غلظت ۵۰ میلی‌گرم بر کیلوگرم کروسین شد ( $p < 0.05$ ). این مقایسه برای تعداد فولیکول‌های بدوی و اولیه اختلاف معنی‌داری نداشت (جدول ۱).

در تعداد فولیکول‌های پری آنترال، آنترال و جسم زرد و نیز کاهش معنی‌داری در تعداد فولیکول‌های کیستیک در مقایسه با گروه PCOS تیمار نشده، گردید ( $p < 0.05$ ). این مقایسه برای تعداد فولیکول‌های بدوی و اولیه اختلاف معنی‌داری نداشت. تجویز داخل صفاقی کروسین با غلظت ۱۰۰ میلی‌گرم بر کیلوگرم به موش‌های صحرایی PCOS موجب

جدول ۱. مقایسه میانگین تعداد دستجات فولیکولی و جسم زرد به تفکیک گروه (n=7)

تعداد جسم زرد	تعداد فولیکول‌های کیستیک	تعداد فولیکول‌های آنترال	تعداد فولیکول‌های پری آنترال	تعداد فولیکول‌های اولیه	تعداد فولیکول‌های بدوی	گروه/ پارامتر
۵/۷۳±۱/۱۵	۰	۶/۳۰±۱/۱۲	۱۸/۷۵±۲/۸۶	۱۳/۰۰±۲/۶۳	۲۴/۱۴±۴/۴۸	شاهد
<sup>a</sup> ۲/۰۰±۰/۳۳	<sup>a</sup> ۳/۵۰±۰/۶۵	<sup>a</sup> ۲/۲۵±۰/۴۰	<sup>a</sup> ۸/۰۰±۱/۱۴	۱۳/۸۸±۲/۵۳	۲۲/۵۳±۳/۷۴	PCOS تیمار نشده
<sup>a</sup> ۲/۳۸±۰/۴۳	<sup>a</sup> ۳/۰۲±۰/۸۳	<sup>a</sup> ۳/۱۴±۰/۶۴	<sup>a</sup> ۹/۱۶±۲/۱۸	۱۵/۰۳±۲/۸۰	۲۲/۰۰±۲/۳۶	PCOS تیمار شده با غلظت ۵۰ میلی‌گرم بر کیلوگرم کروسین
۴/۸۸±۰/۷۰ bc	bc ۱/۶۸±۰/۷۵	bc ۵/۵۲±۱/۰۹	bc ۱۵/۶۳±۱/۱۷	۱۴/۲۳±۱/۶۵	۲۳/۶۴±۳/۱۵	PCOS تیمار شده با غلظت ۱۰۰ میلی‌گرم بر کیلوگرم کروسین
۰/۰۰۹	۰/۰۱۲	۰/۰۰۴	۰/۰۰۸	۰/۰۷۴	۰/۰۸۱	سطح معنی‌داری (آنالیز واریانس یک‌طرفه)

داده‌ها به صورت Mean±SD نشان داده شده است؛ a:  $p < 0.05$  در مقایسه با گروه شاهد، b:  $p < 0.05$  در مقایسه با گروه PCOS تیمار نشده، c:  $p < 0.05$  در مقایسه با گروه PCOS تیمار شده با غلظت ۵۰ میلی‌گرم بر کیلوگرم کروسین

کروسین با غلظت ۱۰۰ میلی‌گرم بر کیلوگرم به موش‌های صحرایی PCOS موجب کاهش معنی‌داری در سطح سرمی هورمون‌های LH، تستوسترون آزاد و بتا استرادیول و نیز افزایش معنی‌داری در سطح سرمی هورمون FSH در مقایسه با گروه تیمار شده با غلظت ۵۰ میلی‌گرم بر کیلوگرم کروسین شد ( $p < 0.05$ ) (جدول ۲).

مقطع بافتی تخمدان در گروه شاهد نشان دهنده فولیکول‌هایی سالم در مراحل مختلف تکوین است. در گروه PCOS تعداد زیادی فولیکول‌های کیستیک با لایه بسیار نازکی از سلول‌های گرانولوزا قابل مشاهده است. همچنین در این نمونه‌ها جسم زرد قابل مشاهده نیست که نشان دهنده عدم تخمک‌گذاری می‌باشد. در مقطع تخمدان گروه PCOS تحت تیمار با غلظت ۱۰۰ میلی‌گرم بر

در این پژوهش مشخص شد سطح سرمی هورمون‌های LH، تستوسترون آزاد و بتا استرادیول در گروه PCOS تیمار نشده در مقایسه با گروه شاهد به‌طور معنی‌داری افزایش و سطح سرمی هورمون FSH به‌طور معنی‌داری کاهش یافت ( $p < 0.05$ ). در مقایسه با گروه PCOS تیمار نشده، تجویز داخل صفاقی کروسین با غلظت ۵۰ میلی‌گرم بر کیلوگرم به موش‌های صحرایی PCOS، تغییر معنی‌داری در سطح سرمی هورمون‌های مذکور ایجاد نکرد، ولی تجویز داخل صفاقی کروسین با غلظت ۱۰۰ میلی‌گرم بر کیلوگرم به موش‌های صحرایی PCOS موجب کاهش معنی‌داری در سطح سرمی هورمون‌های LH، تستوسترون آزاد و بتا استرادیول و نیز افزایش معنی‌داری در سطح سرمی هورمون FSH در مقایسه با گروه PCOS تیمار نشده، گردید ( $p < 0.05$ ). تجویز داخل صفاقی

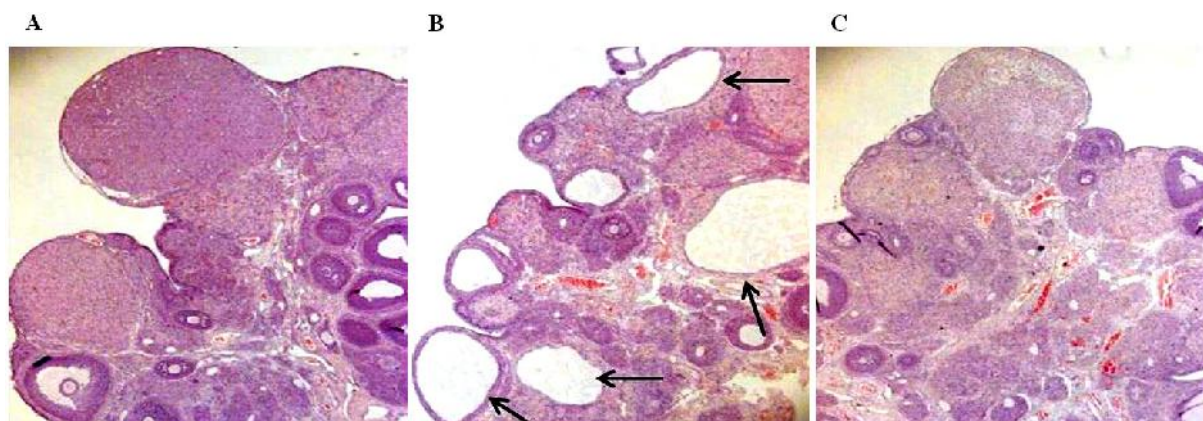
همچنین فولیکول‌های کیستیک کاملا حذف شده اند (شکل ۱).

کیلوگرم کروسین تعدادی فولیکول در مراحل اولیه تکوین، تعدادی فولیکول گراآف حاوی مقدار زیادی مایع فولیکولی، تعدادی جسم زرد قابل مشاهده است.

جدول ۲. مقایسه میانگین پروفایل هورمونی به تفکیک گروه (n=7)

گروه/ پارامتر	LH (میلی واحد بین المللی بر میلی لیتر)	FSH (میلی واحد بین المللی بر میلی لیتر)	بتا استرادیول (نانوگرم بر میلی لیتر)	تستوسترون (نانوگرم بر میلی لیتر)
شاهد	۲/۵۳±۰/۳۴	۵/۸۶±۱/۲۲	۱۶/۳۰±۳/۲۳	۰/۵۳±۰/۰۹
PCOS بیمار نشده	<sup>a</sup> ۶/۷۲±۰/۸۱	<sup>a</sup> ۱/۸۰±۰/۴۳	<sup>a</sup> ۲۹/۱۴±۳/۰۳	<sup>a</sup> ۱/۶۳±۰/۴۱
PCOS بیمار شده با غلظت ۵۰ میلی گرم بر کیلوگرم کروسین	<sup>a</sup> ۵/۹۵±۰/۷۵	<sup>a</sup> ۲/۱۱±۰/۵۱	<sup>a</sup> ۲۶/۳۷±۳/۱۴	<sup>a</sup> ۱/۳۸±۰/۵۲
PCOS بیمار شده با غلظت ۱۰۰ میلی گرم بر کیلوگرم کروسین	<sup>bc</sup> ۳/۳۶±۰/۹۰	<sup>bc</sup> ۴/۰۰±۰/۶۴	<sup>bc</sup> ۱۹/۰۰±۲/۵۶	<sup>bc</sup> ۰/۷۰±۰/۱۱
سطح معنی داری (آنالیز واریانس یک طرفه)	۰/۰۰۷	۰/۰۰۲	۰/۰۱۲	۰/۰۰۹

داده‌ها به صورت Mean±SD نشان داده شده است؛ a:  $p < 0.05$  در مقایسه با گروه شاهد، b:  $p < 0.05$  در مقایسه با گروه PCOS بیمار نشده، c:  $p < 0.05$  در مقایسه با گروه PCOS بیمار شده با غلظت ۵۰ میلی گرم بر کیلوگرم کروسین



شکل ۱. فتومیکروگراف از بافت تخمدان (رنگ آمیزی هماتوکسیلین ائوزین، بزرگنمایی ۴۰ برابر)

مقطع بافت تخمدان در گروه شاهد (A)، مقطع بافت تخمدان در گروه PCOS بیمار نشده. فلش نشان دهنده فولیکول‌های کیستیک است (B)، مقطع بافت تخمدان در گروه PCOS تحت تیمار با غلظت ۱۰۰ میلی گرم بر کیلوگرم کروسین (C)

## بحث

پلی کیستیک موجب کاهش ضخامت لایه گرانولوزا، افزایش ضخامت غلاف فولیکولی و افزایش تعداد فولیکول‌های کیستیک در مقایسه با گروه شاهد می‌شود. همچنین تعداد اجسام زرد در مبتلایان به تخمدان پلی کیستیک کاهش می‌یابد [۲۳]. پژوهشی در مورد اثر سندرم تخمدان پلی کیستیک بر فولیکول‌های تخمدان موش‌های سوری انجام شد و نتایج

در این مطالعه مشخص شد تعداد فولیکول‌های پری آنترال، آنترال و جسم زرد در گروه مبتلا به سندرم تخمدان پلی کیستیک بیمار نشده در مقایسه با گروه شاهد به‌طور معنی داری کاهش و تعداد فولیکول‌های کیستیک به‌طور معنی داری افزایش یافت. تحقیقات قبلی نشان داده است سندرم تخمدان



حاکی از افزایش درصد فولیکول‌های کیستیک در گروه آزمایشی مبتلا به تخمدان پلی‌کیستیک است [۲۴]. نتایج حاصل از بررسی‌های بافتی، نشان دهنده ایجاد تغییرات مورفولوژی تخمدان پلی‌کیستیک به شکل افزایش فولیکول‌های کیستیک و کاهش دستجات فولیکولی و جسم زرد در موش‌های مبتلا به سندرم تخمدان پلی‌کیستیک است. بدین صورت که میانگین درصد فولیکول‌های پری‌آنترال، آنترال و جسم زرد در گروه مبتلا به تخمدان پلی‌کیستیک نسبت به گروه شاهد به‌طور معنی‌داری کاهش و درصد فولیکول‌های کیستیک به‌طور معنی‌داری افزایش یافت [۲۵]. در مطالعه دیگری کاهش فولیکول‌های پری‌آنترال، آنترال و جسم زرد در گروه مبتلا به تخمدان پلی‌کیستیک نسبت به گروه شاهد مشاهده شده است ولی تعداد فولیکول‌های اولیه نسبت به گروه شاهد تفاوت معنی‌داری نداشت. همین‌طور در گروه مبتلا به تخمدان پلی‌کیستیک ضخامت کیسول تونیکا آلبوژینه<sup>۱</sup> تخمدان و ضخامت لایه سلولی تکا<sup>۲</sup> افزایش و ضخامت لایه گرانولوزا به‌طور معنی‌داری در مقایسه با گروه شاهد کاهش مشاهده شده است [۲۶].

در این پژوهش سطح سرمی هورمون‌های LH، تستوسترون و بتا استرادیول در گروه مبتلا به سندرم تخمدان پلی‌کیستیک تیمار نشده در مقایسه با گروه شاهد به‌طور معنی‌داری افزایش و سطح سرمی هورمون FSH به‌طور معنی‌داری کاهش یافت. گزارش شده است در موش‌های صحرایی مبتلا به تخمدان پلی‌کیستیک تغییرات سرولوژیک به‌صورت کاهش FSH، پروژسترون و افزایش LH، استرادیول و تستوسترون می‌باشد [۲۳]. تحقیقات نشان دهنده افزایش هورمون‌های LH، استرادیول، تستوسترون و کاهش هورمون FSH در موش‌های صحرایی مبتلا به تخمدان پلی‌کیستیک است [۲۲]. رفیعی و همکاران

در پژوهشی نشان داده‌اند سندرم تخمدان پلی‌کیستیک در نتیجه ایجاد اختلالات اندوکروینی موجب افزایش سطح سرمی تستوسترون و بتا استرادیول می‌شود و این امر زمینه‌ساز بروز اختلال در تخمک‌گذاری و ناباروری است [۲۰]. تحقیقی توسط توفیقی و همکاران بر روی سطح سرمی هورمون‌های زنان مبتلا به سندرم تخمدان پلی‌کیستیک صورت گرفت و نتایج حاکی از افزایش LH و کاهش نسبت FSH به LH می‌باشد [۲۷]. علیزاده و همکاران در مورد تغییرات سطح سرمی هورمون‌های جنسی در موش‌های صحرایی مبتلا به سندرم تخمدان پلی‌کیستیک پژوهشی انجام داده‌اند و نتایج حاصل از آن گویای افزایش معنی‌دار LH، استرادیول و تستوسترون در مقایسه با نمونه‌های سالم بوده است [۲۸]. تحقیقات نشان داده است در مبتلایان به سندرم تخمدان پلی‌کیستیک سطح سایتوکین‌ها و پروستاگلاندین‌ها که پیش برنده التهاب بافتی هستند، افزایش می‌یابد. از سوی دیگر مشخص شده است پروستاگلاندین‌ها ترشح LH را از طریق تحریک ترشح هورمون آزادکننده گنادوتروپین و مهار فیدبک منفی هورمون‌های تخمدانی افزایش می‌دهد که این امر در نهایت موجب ایجاد فولیکول‌های کیستیک تخمدانی می‌شود (۲۹). از سوی دیگر افزایش LH در زنان مبتلا به تخمدان پلی‌کیستیک در اثر آزادسازی هورمون آزادکننده گنادوتروپین هیپوتالاموسی، به علت کاهش اثر فیدبک منفی هورمون‌های استروئیدی بر ترشح LH موجب افزایش هرچه بیشتر آندروژن‌ها می‌شود. در افراد مبتلا به تخمدان پلی‌کیستیک آندروژن اضافی مهار فیدبکی هیپوتالاموس را کاهش داده که در نهایت به افزایش هورمون آزادکننده گنادوتروپین منجر خواهد شد (۳۰). سیخون و همکاران گزارش کرده‌اند استرس اکسیداتیو در مبتلایان به سندرم تخمدان پلی‌کیستیک نقش مهمی در تغییر ساختار فولیکولی، تکثیر سلولی و هیپرپلازی مزانشیم تخمدان

<sup>1</sup> Tunica Albuginea

<sup>2</sup> Theca

دارد و شواهد موجود نشان می‌دهد رادیکال‌های آزاد آثار مخربی در امر لقاح و باروری بخصوص در مواردی نظیر بلوغ تخمک، تشکیل و تحلیل جسم زرد، تخمک‌گذاری و حاملگی دارد [۳۱]. همچنین این عقیده وجود دارد که رادیکال‌های آزاد با ایجاد جهش در گیرنده هورمون FSH منجر به تغییر پاسخ فولیکول‌های تخمدانی و تغییر فرایندهای مولکولی تخمک‌گذاری می‌شود [۳۲].

در این مطالعه از غلظت‌های ۵۰ و ۱۰۰ میلی‌گرم بر کیلوگرم کروسین به عنوان غلظت‌های درمانی استفاده شد. با توجه به نتایج پژوهش حاضر سطح سرمی LH، تستوسترون، بتا استرادیول و تعداد فولیکول‌های کیستیک در موش‌های صحرایی مبتلا به سندرم تخمدان پلی‌کیستیک تحت تیمار با غلظت ۱۰۰ میلی‌گرم بر کیلوگرم کروسین در مقایسه با گروه مبتلا به سندرم تخمدان پلی‌کیستیک تیمار نشده به‌طور معنی‌داری کاهش و FSH، تعداد فولیکول‌های پری‌آنترال، آنترال و جسم زرد به‌طور معنی‌داری افزایش یافت. این مقایسه در تجویز داخل صفاقی کروسین با غلظت ۵۰ میلی‌گرم بر کیلوگرم به موش‌های صحرایی مبتلا به سندرم تخمدان پلی‌کیستیک اختلاف معنی‌داری نداشت. این امر نشان دهنده اثر وابسته به غلظت کروسین در بهبود پارامترهای مورد بررسی پژوهش حاضر است. با توجه به نقش مهم التهاب در وخیم شدن عوارض تخمدان پلی‌کیستیک [۳۳] تمدن‌فرد و همکاران طی تحقیقی نشان داده‌اند زعفران و ترکیبات آن دارای خواص ضد التهابی هستند و قادر به مهار سیکلو‌اکسیژناز ۲ و لیبو‌اکسیژناز می‌باشند [۳۴]. به نظر می‌رسد که این ماده بتواند از این مسیر، التهاب را در تخمدان پلی‌کیستیک کاهش دهد. همچنین عنوان شد افزایش لایه غلاف فولیکولی و کاهش ضخامت لایه گرانولوزا در فولیکول‌های آنترال مبتلایان به این سندرم در اثر بیان عامل نکروز توموری آلفا به‌وجود می‌آید [۳۵] و مشخص شده

است کروسین در نتیجه کاهش بیان عامل نکروز توموری آلفا و کاهش التهاب موجب افزایش تکوین دستجات فولیکولی و آغاز مجدد فرآیند تخمک‌گذاری در موش‌های صحرایی مبتلا به تخمدان پلی‌کیستیک می‌شود و گواه آن افزایش تعداد جسم زرد در اثر مصرف کروسین است [۳۶]. تحقیقات نشان داده‌اند که انتقال دهنده عصبی نیتریک اکساید جهت آزادسازی هورمون آزادکننده LH از پایانه عصبی نورون‌های برجستگی میانی، مورد نیاز است و مهارکننده‌های نیتریک اکساید سنتاز منجر به کاهش تولید نیتریک اکساید و در نهایت موجب کاهش سیگنال ترشحی LH می‌شود. همچنین گزارش شد کاهش تولید نیتریک اکساید بر سیگنال ترشحی FSH اثری ندارد [۳۷، ۳۸]. تحقیقات نشان‌دهنده اثر مهارتی کروسین بر عملکرد آنزیم نیتریک اکساید سنتاز است [۳۹]. به دنبال کاهش عملکرد این آنزیم می‌توان کاهش میزان هورمون آزادکننده LH از پایانه عصبی نورون‌های برجستگی میانی را انتظار داشت. بررسی‌های انجام شده نشان داد میزان نیتریک اکساید با سطح سرمی هورمون استرادیول رابطه مستقیم دارد [۴۰]. با توجه به اثر مهارتی کروسین بر آنزیم نیتریک اکساید سنتاز می‌توان کاهش سطح سرمی هورمون استرادیول را به اثرات مهارتی کروسین بر فعالیت این آنزیم نسبت داد [۳۹]. از آنجا که کاهش سطح استرادیول به‌منظور اعمال اثر تحریکی FSH بر رشد فولیکول‌ها ضروری است [۴۱]، بنابراین کاهش سطح استرادیول در موش‌های صحرایی مبتلا به سندرم تخمدان پلی‌کیستیک تحت تیمار با کروسین، به شروع تکوین دستجات فولیکولی و تخمک‌گذاری کمک کرده است و افزایش تعداد فولیکول‌های پری‌آنترال، آنترال و جسم زرد توجیه مناسبی برای نتایج به‌دست آمده می‌باشد. محققین از افزایش سیتوکین‌های پیش‌برنده التهاب مانند پروستاگلاندین‌ها در تخمدان مبتلایان به سندرم تخمدان پلی‌کیستیک خبر دادند [۳۵]. از سوی دیگر شرستا و همکاران نشان داده‌اند

محدودیت‌های این مطالعه می‌باشد. با توجه به این‌که پژوهش حاضر اولین مطالعه‌ای است که به بررسی اثر کروسین بر پروفایل هورمونی و فولیکول‌های بافت تخمدان موش‌های صحرایی مدل سندرم تخمدان پلی‌کیستیک پرداخته است، لذا پیشنهاد می‌شود مطالعات تکمیلی، پیرامون شناخت دقیق مکانیسم‌های سلولی و مولکولی کروسین در کنترل اختلالات بافتی و هورمونی ناشی از سندرم تخمدان پلی‌کیستیک انجام شود.

### نتیجه‌گیری

با توجه به نقش کروسین در تعدیل سطح سرمی هورمون‌های LH، FSH، تستوسترون آزاد و بتا استرادیول در موش‌های صحرایی مبتلا به سندرم تخمدان پلی‌کیستیک، انتظار می‌رود فرآیند تخمک‌گذاری و تکوین طبیعی فولیکول‌ها از سر گرفته شود. افزایش سطح سرمی هورمون FSH پس از تجویز کروسین می‌تواند دلیلی بر این ادعا باشد. همچنین تجویز کروسین به موش‌های صحرایی مبتلا به سندرم تخمدان پلی‌کیستیک باعث بهبود علائم بافتی تخمدان‌ها از قبیل افزایش تعداد فولیکول‌های در حال تکوین از قبیل فولیکول‌های پری‌آنترال، آنترال و جسم زرد، همچنین کاهش تعداد فولیکول‌های کیستیک شد. بنابراین می‌توان گفت کروسین در بهبود کیست‌های تخمدانی و اختلالات هورمونی موش‌های صحرایی مبتلا به سندرم تخمدان پلی‌کیستیک موثر است.

### تشکر و قدردانی

نویسنده مقاله بر خود لازم می‌داند از حمایت مالی باشگاه پژوهشگران جوان و نخبگان دانشگاه آزاد اسلامی واحد مشهد کمال تشکر و قدردانی را به عمل آورد.

پروستاگلاندین‌ها ترشح LH را از طریق تحریک ترشح هورمون‌های آزادکننده LH افزایش می‌دهند [۴۲]. کروسین با خاصیت ضد التهابی و مهار تولید پروستاگلاندین‌ها [۱۳] منجر به کاهش گنادوتروپین LH و تعدیل هورمون‌های محور هیپوتالاموس-هیپوفیز-تخمدان می‌شود. در سندرم تخمدان پلی‌کیستیک افزایش استرس اکسیداتیو نقش بسیار مهمی در افزایش تعداد کیست‌های تخمدانی و افزایش ضخامت غلاف فولیکولی و عدم تخمک‌گذاری دارد [۳۱، ۳۲]. از آنجا که تحقیقات به اثرات آنتی‌اکسیدانی کروسین اذعان دارد [۱۰، ۱۱]، بنابراین می‌توان استنباط کرد در این پژوهش مهار استرس اکسیداتیو توسط کروسین توانسته منجر به کاهش فولیکول‌های کیستیک و افزایش فولیکول‌های سالم و جسم زرد شود.

سندرم تخمدان پلی‌کیستیک با تغییر هورمون‌های جنسی به‌خصوص استروئیدها همراه است [۲۸]. احتمالاً مصرف کروسین با تنظیم ترشح گنادوتروپین‌ها یا اثر بر گیرنده‌های آن‌ها توانسته است اثر سوء اختلالات هورمونی موش‌های صحرایی مبتلا به تخمدان پلی‌کیستیک را کاهش دهد و یا احتمالاً کروسین با داشتن اثراتی شبیه هورمون‌های استروئیدی از طریق اتصال به گیرنده‌های آن‌ها بر میزان هورمون‌های جنسی اثر گذاشته و با این مکانیسم باعث بهبود وضعیت فولیکول‌های تخمدان نسبت به گروه مبتلا به تخمدان پلی‌کیستیک تیمار نشده شده است. عدم امکان بررسی تأثیرات کروسین بر سایر جنبه‌های سندرم تخمدان پلی‌کیستیک از جمله محدودیت‌های این مطالعه است همچنین یکی از نکات مهم در مبتلایان به سندرم تخمدان پلی‌کیستیک ایجاد مقاومت به انسولین و افزایش وزن بدن است. عدم بررسی دوره‌ای وزن بدن، عدم سنجش سطح سرمی فاکتورهای التهابی، سطح سرمی قند خون و هورمون انسولین و نیز عدم بررسی میزان مقاومت به انسولین از سایر

## References

- 1- Bates GW, Legro RS. Longterm management of Polycystic Ovarian Syndrome (PCOS). *Mol Cell Endocrinol*. 2013 Jul; 373(1-2): 91-7.
- 2- Ehrmann DA. Polycystic ovary syndrome. *N Engl J Med*. 2005 Mar; 352(12): 1223-36.
- 3- Marx TL, Mehta AE. Polycystic ovary syndrome: pathogenesis and treatment over the short and long term. *Cleve Clin J Med*. 2003 Jan; 70(1): 31-3.
- 4- Franks S, Roberts R, Hardy K. Gonadotrophin regimens and oocyte quality in women with polycystic ovaries. *Reprod Biomed Online*. 2003 Mar; 6(2): 181-4.
- 5- Henmi H, Endo T, Nagasawa K, Hayashi T, Chida M, Akutagawa N, et al. Lysyl oxidase and MMP-2 expression in dehydroepiandrosterone-induced polycystic ovary in rats. *Biol Reprod*. 2001; 64(1): 157-62.
- 6- Lucky HS, Gupta S, Kim Y, Agarwal A. Female infertility and antioxidants. *Curr Womens Health Rev*. 2010 May; 6(2): 84-95.
- 7- Lord JM, Flight IHK, Norman RJ. Metformin in polycystic ovary syndrome: systematic review and meta-analysis. *BMJ*. 2000 Oct; 327:1-6.
- 8- Akhondzadeh S. Crocus sativus (saffron), an Herb with a History as Long as the History of Iran with Psychotropic Effects. *JMP*. 2016; 2(58): 1-6. [Full text in Persian]
- 9- Liakopoulou-Kyriakides M, Kyriakidis DA. *Crocus sativus* biological active constituents. *Stud Nat Prod Chem*. 2002 Sep; 26(7): 293-312.
- 10- Vakili A, Eianali MR, Bandegi AR. The protective effects of Saffron against the oxidative damage in a transient model of focal cerebral ischemia in rats. *Tehran Univ Med J*. 2011; 69(7): 405-12. [Full text in Persian]
- 11- Bakhtiary Z, Shahrooz R, Ahmadi A, Malekinejad H, Mostafavi M. Study of protective effects of crocin on testicular histomorphometry and serological parameters in cyclophosphamide on treated adult mice. *Urmia Med J*. 2014; 25(7): 663-73. [Full text in Persian]
- 12- Abdullaev FI. Cancer chemopreventive and tumoricidal properties of saffron (*Crocus sativus* L.). *Exp Biol Med*. 2002 Jan; 227(1): 20-5.
- 13- Hosseinzadeh H, Younesi HM. Antinociceptive and anti-inflammatory effects of *Crocus sativus* L. stigma and petal extracts in mice. *BMC Pharmacol*. 2002 Mar; 2: 7-15.
- 14- Khorasany AR, Hosseinzadeh H. Therapeutic effects of saffron (*Crocus sativus* L.) in digestive disorders: a review. *Iran J Basic Med Sci*. 2016 May; 19(5): 455-69.
- 15- Samadi H, Javadi S, Asri S. Evaluation of the effects of crocin on the serum levels of glucose, insulin, urea, creatinine and 2m in healthy and streptozotocin-induced diabetic rats. *Urmia Med J*. 2015; 26(9): 802-12. [Full text in Persian]
- 16- Melnyk JP, Wang S, Marccone MF. Chemical and biological properties of the world's most expensive spice: Saffron. *Food Res Int*. 2010 Oct; 43(8): 1981-9.
- 17- Modaresi M, Messripour M, Asadi Marghmaleki M, Hamadianian M. Effect of Saffron (*Crocus sativus*) Extract on Level of FSH, LH and Testosterone in Mice. *ZUMS Journal*. 2008; 16(63): 11-18. [Full text in Persian]
- 18- Sadoughi SD, Chamipa M. Effects of aqueous extract of *Holothuria arenicola* and low frequency electromagnetic field on serum insulin, glucose and beta-amyloid (A 1-42) in diabetic rats. *Feyz*. 2016; 20(1): 1-10. [Full text in Persian]
- 19- Bekyürek T, Liman N, Bayram G. Diagnosis of sexual cycle by means of vaginal smear method in the chinchilla (*Chinchilla lanigera*). *Lab Anim*. 2002 Jan; 36(1): 51-60.
- 20- Rafiei S, Edalatmanesh M A. The Effect of Exercise Training on Serum Level of -Estradiol, Testosterone, and Cognitive Deficit in Rats with Letrozole-Induced Polycystic Ovary Syndrome. *Shfaye Khatam*. 2016; 4(2): 11-18. [Full text in Persian]
- 21- Yaribeygi H, Mohammadi M. Protective Effect of Crocin on Kidney Performance in Chronic Uncontrolled Hyperglycemia-Induced Nephropathy in Rat. *ZUMS Journal*. 2017; 25(109): 36-49. [Full text in Persian]
- 22- Nabiuni M, Panahandeh SR, Doostikhah S, Karimzadeh Bardei L. The Effects of Hydro alcoholic Extract of Raspberry Fruit on Ovarian follicles and serum parameters in Poly Cystic Ovary Syndrome-

- Induced Rat. *Armaghane danesh*. 2015; 19(11): 955-68. [Full text in Persian]
- 23-Nabiuni M, Mohammadi S, Kayedpoor P, Karimzadeh L. The effect of curcumin on the estradiol valerate induced polycystic ovary in rats. *Feyz*. 2015; 18(6): 515-23. [Full text in Persian]
- 24-Kalhari Z, Azadbakht M, Bazdar A, Zeinali H. Polycystic Ovary Induction in Mouse by Testosterone Enanthate. *J Fasa Univ Med Sci* 2014; 3(4): 387-91. [Full text in Persian]
- 25-Amini L, Tehranian N, Movahedin M, Ramezani Tehrani F. Effect of Calligonum Comosum on Ovarian Histology of Polycystic Ovary Mouse Model. *JMP* 2015; 4(56): 115-22. [Full text in Persian]
- 26-Jelodar G, Karami E. Effect of Hydroalcoholic Extract of Vitex Agnus-Castus Fruit on Ovarian Histology in Rat with Induced Polycystic Ovary Syndrome (PCOS). *JBUMS* 2013; 15(3): 96-102. [Full text in Persian]
- 27-Tofighi A, Tartibian B, Ameri M H, Najafi Eliasabad S, Asemi A, Shargh A. Effect of aerobic exercise on hormonal level and lipid profile in polycystic ovary syndrome women. *Urmia Med J*. 2010; 21(4): 332-8. [Full text in Persian]
- 28-Alizadeh F, Azarnia M, Mirabolghasemi G, Karampoor P. Effect of Fruit *Heracleum Persicum* Extract on Changes in Serum Levels of Sex Hormones in Rats with Polycystic Ovary Syndrome (PCOS). *Armaghane danesh*. 2015; 20(1): 31-42. [Full text in Persian]
- 29-Shen SH, Shen SY, Liou TH, Hsu MI, Chang YC, Cheng CY, et al. Obesity and inflammatory biomarkers in women with polycystic ovary syndrome. *Eur J Obstet Gynecol Reprod Biol*. 2015 Sep; 192: 66-71.
- 30-Goodarzi MO, Carmina E, Azziz R. DHEA, DHEAS and PCOS. *J Steroid Biochem Mol Biol*. 2015 Jan; 145: 213-25.
- 31-Sekhon LH, Gupta S, Kim Y, Agarwal A. Female infertility and antioxidants. *Curr Womens Health Rev*. 2010 May; 6(2): 84-95.
- 32-Miyamoto K, Sato EF, Kasahara E, Jikumaru M, Hiramoto K, Tabata H, et al. Effect of oxidative stress during repeated ovulation on the structure and functions of the ovary, oocytes, and their mitochondria. *Free Radic Biol Med*. 2010 Aug; 49(4): 674-81.
- 33-Xiong YL, Liang XY, Yang X, Li Y, Wei LN. Low-grade chronic inflammation in the peripheral blood and ovaries of women with polycystic ovarian syndrome. *Eur J Obstet Gynecol Reprod Biol*. 2011; 159(1): 148-50.
- 34-Tamaddonfard E, Farshid A, Eghdami K, Samadi F, Erfanparast A. Comparison of the effects of crocin, safranin and diclofenac on local inflammation and inflammatory pain responses induced by carrageenan in rats. *Pharmacol Rep*. 2013 Sep-Oct; 65(5): 1272-80.
- 35-Duleba AJ, Dokras A. Is PCOS an inflammatory process? *Fertil Steril*. 2012 Jan; 97(1): 7-12.
- 36-Samarghandian S, Azimi-Nezhad M, Farkhondeh T. Crocin attenuate Tumor Necrosis Factor-alpha (TNF- ) and interleukin-6 (IL-6) in streptozotocin-induced diabetic rat aorta. *Cytokine*. 2016 Dec; 88: 20-8.
- 37-McCann SM, Mizunuma H, Samson WK, Lumpkin MD. Differential hypothalamic control of FSH secretion: a review. *Psychoneuroendocrinology*. 1983; 8(3): 299-308.
- 38-Rettori V, Belova N, Dees WL, Nyberg CL, Gimeno M, McCann SM. Role of nitric oxide in the control of luteinizing hormone-releasing hormone release in vivo and in vitro. *Proc Natl Acad Sci USA*. 1993 Nov; 90(21): 10130-4.
- 39-Alavizadeh SH, Hosseinzadeh H. Bioactivity assessment and toxicity of crocin: A comprehensive review. *Food Chem Toxicol*. 2014 Feb; 64: 65-80.
- 40-Hishikawa K, Nakaki T, Marumo T, Suzuki H, Kato R, Saruta T. Up-regulation of nitric oxide synthase by estradiol in human aortic endothelial cells. *FEBS Letters*. 1995 Mar; 360(3): 291-3.
- 41-Grosser PM, McCarthy GF, Robaire B, Farookhi R, Brawer JR. Plasma patterns of LH, FSH and prolactin in rats with a polycystic ovarian condition induced by oestradiol valerate. *J Endocrinol*. 1987 Jul; 114(1): 33-9.
- 42-Shrestha SIHK, Beg MA, Ginther OJ. Intrapulse changes in progesterone and LH concentrations and luteal blood flow during an estradiol-induced pulse of a metabolite of prostaglandin F<sub>2</sub> in heifers. *Anim Reprod Sci*. 2010 Aug; 121(1-2): 34-8.