

ارزیابی مقایسه ای نتایج رادیو گرافی و سونوگرافی مفاصل هانش در ۱۰۰ شیرخوار با یافته های بالینی مشکوک به در رفتگی

دکتر حسن اناری^۱، دکتر فرهاد صالح زاده^۲، دکتر رامین میرمحمدی^۳، دکتر سیمین منشاری^۴

^۱استادیار رادیولوژی دانشگاه علوم پزشکی اردبیل

^۲نویسنده مسئول: استادیار گروه اطفال دانشکده پزشکی دانشگاه علوم پزشکی اردبیل E-mail: salehzadeh_f@yahoo.com

^۳پزشک عمومی دانشگاه علوم پزشکی اردبیل

چکیده

زمینه و هدف: دررفتگی مادرزادی مفصل ران از جمله اختلالات مادرزادی مفصلی است که به علت خارج ماندن سر استخوان فمور از حفره استابولوم ایجاد می شود. تشخیص به موقع این ناهنجاری مهم بوده و در صورت عدم تشخیص به موقع شیرخوار مبتلا به یک عارضه جبران ناپذیر و گاهی معلولیت برای تمام عمر می شود. برای تشخیص این ناهنجاری امروزه روش های جدید تشخیصی نظیر سونوگرافی پیشنهاد شده است. روش های مرسوم قبلی استفاده از معاینه بالینی و رادیوگرافی بود. این مطالعه با هدف بررسی مقایسه ای نتایج ارزیابی دررفتگی مادرزادی مفصل ران به روش معاینه کلینیکی، سونوگرافی و رادیولوژیک در یکصد شیرخوار که در معاینه بالینی مشکوک به در رفتگی بودند طرح ریزی شد.

روش کار: این مطالعه به صورت تحلیلی- مقطعی و به مدت یکسال از تاریخ ۸۳/۵/۱ لغایت ۸۴/۵/۱ در درمانگاه های خصوصی شهر اردبیل انجام شد. در طی این مدت ۱۰۰ شیرخوار زیر یکسال که با تشخیص احتمالی دررفتگی مادرزادی مفصل ران به صورت بالینی، معرفی شده بودند وارد مطالعه شدند. سپس یک پرسشنامه اطلاعاتی در مورد هر نوزاد تکمیل شد. پس از آن سونوگرافی و رادیوگرافی مفاصل ران انجام گردید و در نهایت، پس از جمع آوری اطلاعات نتایج، مورد تجزیه و تحلیل آماری قرار گرفت.

یافته ها: از ۱۰۰ شیرخوار مورد بررسی ۴۸٪ نوزادان دختر و ۵۲٪ نوزاد پسر بودند و میانگین سنی نوزادان $42 \pm 7/23$ روز بود و در ۴۴٪ موارد نوزادان فرزند اول خانواده بودند. ۵۸٪ به زایمان طبیعی و ۴۲٪ به روش سزارین متولد شده بودند. در ۱۵٪ موارد پوزانتاسیون بریج وجود داشت. در ۲۸٪ موارد یافته های مثبت رادیولوژیک و در ۵۶٪ موارد یافته های مثبت سونوگرافی به نفع دررفتگی مادرزادی مفصل ران وجود داشت.

نتیجه گیری: یافته ها نشان داد که انجام همزمان معاینه بالینی و سونوگرافی به ویژه در ماه های اول زندگی به تشخیص دقیق و زودرس دررفتگی مادرزادی مفصل ران کمک می کند و از طرفی عوارض رادیوگرافی را هم ندارد.

واژه های کلیدی: دررفتگی مادرزادی مفصل ران، سونوگرافی، رادیوگرافی، شیرخوار

دریافت: ۸۴/۱۱/۱۵ پذیرش: ۸۵/۹/۶

مقدمه

دقیق تشخیصی و درمانی آن توسط ارتولانی^۲ انجام شده است [۱] و از آن زمان به بعد پیشرفت های قابل توجهی در نحوه تشخیص و درمان و فهم اتیولوژی بیماری صورت گرفته است. شیوع بیماری تقریباً یک

دررفتگی مادرزادی مفصل ران^۱ (DDH)، یک ناپایداری یا در رفتگی مفصل ران در هنگام تولد است که ممکن است به دیسپلازی مفصلی منجر شود. اولین مطالعه

^۲ Ortolani

^۱ Developmental Dysphasia of the Hip (DDH)

شنتون Shenton، خط Perkin، خط Hilgenreiner و تعیین اندیکس استابولار از آن جمله می‌باشند [۱۷، ۱۶].

برای تشخیص زودرس بیماری، مهارت های بالینی در معاینه فیزیکی ضرورت دارد و رادیوگرافی در موارد مشکوک، ابزاری در تأیید ناهنجاری است، ولی از آنجائیکه علائم بالینی همیشه به وضوح دیده نمی‌شود مواردی که بیماری با تأخیر بسیار تشخیص داده شده و عوارض جدی و جبران‌ناپذیری داشته باشد وجود دارد [۷].

در جهت پیشگیری از موارد نارسایی تشخیصی بالینی و رادیولوژیک، متد سونوگرافی جهت غربالگری و بیماریابی در نوزادان ابداع و معرفی شده است. جامع‌ترین بررسی اولیه توسط گراف^۲ و با اندازه‌گیری زاویه‌های آلفا و بتا و ارزیابی دینامیک مفصل انجام شد [۱۸].

هر چند در ارزیابی غربالگری سونوگرافی در تشخیص DDH در نوزادان نتایج قطعی و روشن وجود ندارد [۲۰، ۱۹].

در مطالعاتی نتایج مثبت کاذب زیادی با سونوگرافی دیده شده است [۲۱] و هم‌چنین نشان داده شده است که استفاده از آن صرفاً در شیرخواران با عامل خطر بالا برای DDH موجب کاهش تأخیر در تشخیص نشده است [۲۲] با این وجود سونوگرافی امروزه به عنوان ابزار دقیق، بی‌خطر، و مؤثر در تشخیص زودرس DDH معرفی شده و در مراکز مختلف به کار گرفته می‌شود [۲۴، ۲۳].

با توجه به اینکه دسترسی به انجام سونوگرافی تقریباً به طور محسوسی در ارزیابی و غربالگری اولیه، در جامعه ما مقدور شده است، این مطالعه جهت ارزیابی مقایسه‌ای معاینه فیزیکی، علایم سونوگرافی و رادیولوژیک در ۱۰۰ شیرخوار طرح‌ریزی گردید تا مهارت های بالینی و سونوگرافیک و رادیولوژیک در بیماران مشکوک به DDH در جامعه ما مورد ارزیابی قرار گیرد.

هزار تولد زنده می‌باشد، هر چند بارلو^۱ به شیوع بیشتر ناپایداری مفصل هیپ در زمان تولد معتقد بود. (یک در ۶۰ نوزاد) [۲].

علت دقیق این ناهنجاری معلوم نیست ولی عوامل متعددی در بروز آن دخالت دارد. در برخی نژادها شیوع DDH بسیار بالاست. مثلاً در بومیان آمریکا و شمال فنلاند (۵۰ - ۲۵ در ۱۰۰۰) و در برخی نژادها از جمله چین جنوبی و آفریقا شیوع کمتری دارد [۳-۶].

عامل ژنتیکی در بروز بیماری دخالت دارد به طوری که درگیری یکی از والدین ریسک درگیری فرزندان را ۱۰ برابر بیشتر می‌کند [۷]. عوامل دخیل دیگر، جنس مؤنث و وضعیت داخل رحمی جنین می‌باشد. ۸۰٪ شیرخواران مبتلا به DDH دختر هستند [۸]. احتمال وضعیت بریچ در بیماران DDH حدود ۲۰٪ می‌باشد. در حالیکه در جمعیت نرمال ۴-۲٪ هست [۹]. اولیگوهایدرآمنیوس [۱۰] و بیماری های عصبی عضلانی [۱۱] با افزایش خطر DDH همراه هستند. قنطاق کردن شیرخوار نیز خطر بروز DDH را بیشتر می‌کند [۱۲]. به طور کلی بیماری در هیپ چپ شایع تر از هیپ راست می‌باشد [۱۰].

DDH موجب می‌شود مفصل ران رشد نرمال نداشته و نوزادان در هنگام تولد از شلی لیگامانی نسبی برخوردار باشند. چون در سفیدپوستان عمق حفره استابولوم کم است لذا از ناپایداری مفصلی بیشتری نیز برخوردار می‌باشند [۱۴، ۱۳].

تظاهرات اولیه بیماری با نشانه‌های بالینی ارتولانی [۱] و بارلو [۲] همراه می‌باشد، به تدریج علایم و عوارض پایدار نظیر ناهمسانی چین های ناحیه کلوته‌آل، کاهش ابداکسیون و لنگش و کوتاهی اندام مبتلا ظاهر می‌گردند [۱۵] از این رو تأخیر در تشخیص بیماری با عوارض سخت و جدی‌تر همراه می‌گردد.

هر چند نشانه‌های رادیولوژیک ممکن است در ماه های اول زندگی بارز نباشد، ولی هنوز این روش به عنوان ابزار تشخیصی مرسوم مورد استفاده می‌باشد. روش ها و متدهای متعدد رادیولوژیک نظیر خط

² Graf

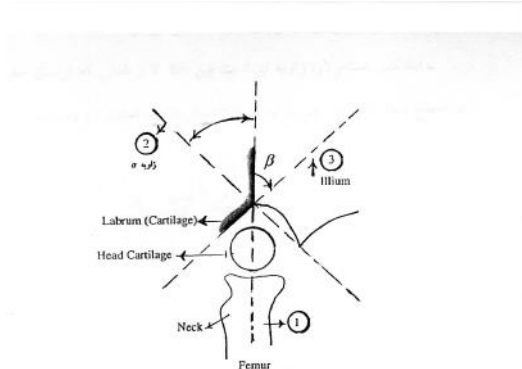
¹ Barlow

روش کار

این مطالعه به صورت تحلیلی- مقطعی به مدت یک سال از تاریخ ۸۳/۵/۱ تا تاریخ ۸۴/۵/۱ در درمانگاه های خصوصی شهر اردبیل صورت گرفت. در طی این مدت ۱۰۰ شیرخوار زیر یکسال با تشخیص احتمالی DDH بر اساس معاینه بالینی توسط متخصصین اطفال به مرکز رادیولوژی ارجاع شدند. سپس در مورد هر یک از شیرخواران یک پرسشنامه که حاوی اطلاعات جمعیتی و سن، جنس، نحوه زایمان و نوع پرزانتاسیون و یافته های معاینات کلینیکی DDH بود تکمیل شد. این معاینات شامل آزمایش بارلو، آزمایش ارتولانی، آزمایش تلسکوپینگ، کلیک و کلانک بود و به دنبال آن شیرخوار تحت سونوگرافی و رادیوگرافی هیپ قرار گرفته و یافته های رادیولوژیک و سونوگرافیک در قسمت های مربوطه در پرسشنامه درج می شد. پس از جمع آوری اطلاعات نتایج تجزیه و تحلیل شد.

در تمام موارد تابش روبروی لگن به صورت خوابیده به پشت و در حالت موازی ران ها نسبت به هم انجام گرفت و کیفیت مناسب از نظر مرکز تابش اشعه و خصوصیات بصری در کلیشه ها رعایت شد. تفسیر کلیشه های رادیوگرافی بصورت جداگانه و بدون اطلاع از نتایج سونوگرافی انجام گردید. انجام سونوگرافی توسط پروب خطی linear مولتی فرکانس 6-8MHZ و دستگاه سونوگرافی (Pie) MedicalC260 و در حالت استاتیک و دینامیک صورت گرفت. در بررسی استاتیک، شیرخوار یا نوزاد خوابیده به پشت و پاها در حالت موازی هم بوده، و محل قرارگیری پروب سونوگرافی در حاشیه خارجی مفاصل هانش با برش کروئال انجام شد، و زوایای اختصاصی آلفا و بتا و تیپ سونوگرافیک مفاصل تعیین گردید. در کنترل دینامیک، زانوها در حالت فلکسیون قرار داشت بعد از اعمال فشار خلفی و جانبی روی فمورها، میزان جابجایی سر فمور ثبت گردید. در مواردیکه میزان جابجایی سر کمتر از ۶ میلی متر بود تحت عنوان فمور هیپرموبیل تقسیم بندی گردید (غیر مرضی). در

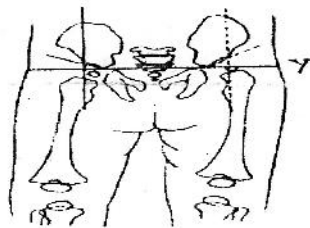
موارد با جابجایی بیشتر از ۶ میلی متر برحسب اینکه سر کاملاً از حفره استابولار خارج شده باشد تحت عنوان در رفتگی کامل و در جابجایی مختصر تحت عنوان نیمه در رفتگی تقسیم بندی شد شکل (۱) [۲۵].



شکل ۱- تعیین زوایای اختصاصی در مورد دیسپلازی استابولار

۱- خط مماس بر لبه استخوانی بالایی استخوان ایلیاک
۲- bony roof line: از غضروف triradiate به لبه استخوانی استابولوم
۳- cartilage roof line: از لبه استخوانی بالایی در امتداد لایروم استابولار

از نظر معیارهای رادیوگرافیک خطوط YY (وصل کننده مرکز استابولوم ها به هم) و پرکینز (خطوط عمود بر YY و با رسم از لبه خارجی-بالایی استابولومها) ترسیم و موقعیت سرفمورها نسبت به محل تلاقی خطوط فوق الذکر مشخص شدند. در مواقعی که هسته اپی فیزی ظاهر نگردیده بود موقعیت خط پرکینز نسبت به متافیز پروکزیمال فمورها ارزیابی شدند. سایر معیارهای رادیوگرافیک، خطوط شنتون و اندکس استابولار (شیب سقف استابولوم) در همه موارد بررسی و ثبت گردید شکل (۲) [۲۶].



شکل ۲- خط Y، پرکینز و استابولار ایندکس

در نهایت اطلاعات به کمک برنامه آماری SPSS نسخه ۱۱ مورد تجزیه و تحلیل آماری قرار گرفت و از آزمون های آماری مجذور کای و ANOVA-test و

از آمار توصیفی استفاده گردید.

دینامیک مفاصل قابل تشخیص بودند. در ۵۲٪ موارد یافته‌های بررسی دینامیک مثبت در حد نیمه در رفتگی و در ۶٪ موارد در رفتگی کامل دیده شد. از موارد در رفتگی فوق ۵۴/۱۶٪ موارد در رفتگی یک طرفه فمور و ۴۵/۸۴٪ موارد در رفتگی دو طرفه دیده شد. از نظر نتایج تحلیلی ارتباط معنی‌داری بین جنس و نوع زایمان وجود نداشت.

جنس مذکر در مقایسه با جنس مؤنث بیشتر با پرزانتاسیون سفالیک متولد شده و فراوانی پرزانتاسیون بریچ در جنس مؤنث ۱۲ مورد بود که این می‌تواند فراوانی DDH در جنس مؤنث را توجیه کند ولی در این مطالعه بین جنسیت و ابتلا به DDH ارجحیت جنسی وجود نداشت. بین تست بارلو و محدودیت ابداکشن سرفمور به خارج، ارتباط معنی‌دار وجود داشت (p=۰/۰۰۰۱). در گروهی که تست بارلو مثبت دارند محدودیت ابداکشن سرفمور به خارج بیشتر دیده شد و همچنین بین تست ارتولانی و محدودیت ابداکشن سرفمور به خارج ارتباط معنی‌دار وجود داشت (p=۰/۰۰۰۲). در گروهی که تست ارتولانی مثبت بود بیشتر محدودیت ابداکشن سرفمور به خارج داشتند. نتایج یافته‌های بالینی، رادیولوژیک و سونوگرافیک در جدول ۲ نشان داده شده است.

جدول ۱. فراوانی یافته‌های سونوگرافی

درصد	فراوانی	تیپ
۶	۶	I a
۴۲	۴۲	IB
۶	۶	I a , IB
۶	۶	I a , I c
۶	۶	II AB
۶	۶	II AB , I a
۸	۸	II AB , IB
۱۴	۱۴	III , IV

جدول ۲. مقایسه یافته‌های معاینه بالینی، رادیوگرافی و سونوگرافی

یافته‌ها	مثبت	منفی
معاینه بالینی	٪۱۰۰	۰
یافته‌های رادیوگرافی	٪۲۸	٪۷۲
یافته‌های سونوگرافی	٪۵۶	٪۴۴

یافته‌ها

از ۱۰۰ شیرخوار مورد بررسی که در محدوده سنی یک روز تا ۷ ماهه قرار داشتند میانگین سنی شیرخواران 42 ± 7 روز بود. ۴۸ مورد (۴۸٪) دختر و ۵۲ مورد (۵۲٪) پسر بودند. اکثریت شیرخواران (۴۴٪) فرزند اول خانواده بودند. ۱۶٪ فرزند دوم خانواده، ۸٪ فرزند سوم خانواده، ۴٪ فرزند پنجم خانواده بودند. ۵۸٪ موارد نحوه زایمان طبیعی و ۴۲٪ موارد نحوه زایمان به صورت سزارین بود. در ۱۵٪ موارد پرزانتاسیون بریچ وجود داشت و در ۸۵٪ موارد پرزانتاسیون طبیعی (سفالیک) بوده است. فقط در یک مورد سابقه فامیلی DDH وجود داشت. بر اساس معاینه فیزیکی پزشکان ارجاع کننده تست بارلو در ۳۴٪ موارد، ارتولانی در ۲۲٪، تلسکوپیگ در ۶٪، کلانک در ۱۰٪ و کلیک در ۳۸٪ موارد مثبت درج شده بود. در ۴۴٪ موارد محدودیت ابداکشن سرفمور، در ۲٪ موارد محدودیت اکستانسیون بیش از حد سرفمور وجود داشت.

یافته‌های رادیولوژی و سونوگرافی

در ۹۲٪ موارد هسته‌های پروگزیمال فمور ظاهر نشد و فقط در ۸٪ موارد ظاهر شده بودند. در ۸۸٪ اندکس استابولار نرمال بود. در ۲٪ موارد شکستگی خط شنتون وجود داشت. در ۷۴٪ جا به جایی سرفمور وجود نداشت در ۲۰٪ جا به جایی سرفمور به صورت نیمه در رفتگی بود و در ۶٪ موارد جا به جایی سرفمور به طرف بالا و خارج دیده شد. از ۶٪ موارد در رفتگی در ۶۳/۶٪ جابه‌جایی سرفمور دو طرفه و در ۳۶/۴٪ یک طرفه بود.

بررسی سونوگرافی تیپ فمور (I-IV) با زیر گروه‌های مربوطه در جدول ۱ نشان داده شده است. در ۳۴٪ موارد بررسی هیپ از نظر یافته‌های استاتیک مثبت بودند (تیپ‌های II و III و IV) ولی در حین ارزیابی دینامیک میزان موارد مثبت تا ۵۴٪ افزایش نشان می‌داد. به عبارت دیگر ۲۰٪ موارد فقط با معاینه

بحث

در اتیولوژی DDH عوامل متعددی، از جمله سابقهٔ فامیلی مثبت را در ۲۰٪ موارد ذکر کرده‌اند. درگیری یکی از والدین ریسک درگیری فرزندان را ده برابر بیشتر می‌کند [۷] در این مطالعه از ۱۰۰ کودک شیرخوار فقط در یک مورد سابقهٔ فامیلی مثبت وجود داشت که این درصد خیلی کمتر از مقادیر ذکر شده در متون علمی می‌باشد. هر چند توجیه دقیقی برای این علت بدست نیامد، شاید سایر پارامترهای دخیل نقش مؤثرتری از فاکتور فامیلی داشته باشند.

عوامل مکانیکی از جمله وضعیت بریج در DDH مؤثر دانسته شده است از عوامل فامیلی نیز رتبه فرزندان به عنوان عامل مؤثر ذکر شده است. به طوری که ۶۰٪ از کودکانی که DDH تیپیکال را دارند فرزند اول خانواده بودند و وضعیت بریج نیز در این بیماران حدود ۲۰٪ بوده است [۹]. در این مطالعه ۴۴٪ از شیرخواران فرزند اول خانواده بودند همچنین در این مطالعه ۱۵٪ از شیرخواران مورد بررسی با پرزانتاسیون بریج به دنیا آمده بودند که با نتایج موجود همخوانی دارد.

۸۰٪ شیرخواران مبتلا به DDH دختر هستند [۸] ولی در این مطالعه ۵۲٪ از شیرخواران مبتلا مذکر بودند این اختلاف بین یافته‌های این مطالعه با متون علمی احتمالاً به روش انجام مطالعه بر می‌گردد از آنجا که شروع مطالعه از درمانگاه‌های خصوصی بوده و شیرخواران مراجعه کننده به این مراکز وارد مطالعه شدند به علت مسایل فرهنگی موجود در جامعه مورد مطالعه احتمال توجه بیشتر و ارجاع سریع تر نوزادان پسر به این مراکز وجود دارد و این علت احتمالی مغایرت این نتیجه با متون علمی می‌باشد.

در مطالعه حاضر ۲۸٪ موارد یافته‌های رادیولوژیکی مثبت بود با این وجود هنوز در جامعهٔ ما از رادیوگرافی به عنوان ابزار تشخیصی مرسوم در موارد مشکوک به DDH استفاده می‌شود. یافته‌های سونوگرافی از نظر بررسی استاتیک و دینامیک در ۵۶٪ موارد جمعیت مورد مطالعه مثبت بود

که دو برابر یافته‌های رادیولوژیک بودند. این آمار اهمیت این روش را در تشخیص زودرس و بیماریابی نوزادان به ویژه در ماه‌های اول زندگی نشان می‌دهد. مقایسهٔ آمارهای فوق نشانگر ارجحیت روش سونوگرافی بر رادیوگرافی در تشخیص زودرس و ارزیابی بیماری DDH می‌باشد. همچنین استفادهٔ همزمان از معاینهٔ فیزیکی و سونوگرافی بهترین و کامل‌ترین روش تشخیصی می‌باشد.

در مطالعه‌ای که هاتوری^۱ در ژاپن انجام داده بود دو روش سونوگرافی و رادیوگرافی جهت تشخیص دیسپلازی هیپ با هم مقایسه شده بودند که در این مطالعه ۹۰۲ هیپ نوزادان بررسی شده بود. اکثر یافته‌های رادیوگرافی مرسوم توسط سونوگرافی نیز تشخیص داده شده بود و چون سرغضروفی فمور و بافت نرم اطراف هیپ به وضوح توسط سونوگرافی قابل رؤیت است و از طرفی خطرات اشعه و رادیاسیون را نیز ندارد پیشنهاد شده بود که استفاده از اولترا سونوگرافی در نوزادان زیر ۳ ماه بر رادیوگرافی ترجیح داده شود [۲۵].

مطالعه‌ای که روزنبرگ^۲ و همکاران در سال ۱۹۹۸ بر روی ۹۱۹۹ نوزاد انجام داده بودند در یافته‌های حاصل از معاینه هیپ نوزادان دیسپلازی هیپ در ۰/۸٪ موارد وجود داشت که از این موارد ۴۷٪ هیپ‌ها با معاینه کلینیکی اولیه و بقیه با سونوگرافی تشخیص داده شده بودند [۲۶].

لذا این مطالعه نیز انجام همزمان معاینه بالینی و سونوگرافی را در تشخیص DDH مهم می‌داند. هر چند تجربهٔ بالینی و مهارت پزشکی در معاینه فیزیکی مفصل لگن و مهارت سونولوژیست در ارزیابی سونوگرافی به عنوان پارامترهای مهم در تشخیص DDH مطرح می‌باشند.

نتیجه گیری

بر اساس این مطالعه در شیرخواران به ویژه زیر

¹ Hattori

² Rosenberg

تشکر و قدردانی

بدینوسیله از همکاری متخصصین محترم کودکان دکتر پوستی، دکتر فتحی، دکتر براک، دکتر جبرائیلی، دکتر امامزادگان و دکتر خلفی که ما را در این مطالعه یاری نمودند قدردانی می‌گردد.

سه ماه معاینه بالینی به همراه سونوگرافی می‌تواند به عنوان روش مؤثر و بی‌خطری در مقایسه با رادیوگرافی در تشخیص زودرس دیسپلازی هیپ کمک کند و از طرفی عوارض ناشی از رادیاسیون را نیز ندارد.

Reference

- 1- Ortolani M. Congenital hip dysplasia in the light of early and very early diagnosis. Clin orthop 1976 Sep; (119): 6-10
- 2- Barlow TG. Early diagnosis and treatment of congenital dislocation of the hip. Proc Rsoc Med. 1963 Sep; 56: 804-6.
- 3- Skirving AP, Scadden WJ. The African neonatal hip and its immunity from Congenital dislocation. J Bone Joint Surg Br. 1979 Aug; 61-B (3): 339-41
- 4- Rabin DL, Barnett CR, Arnold WD, Freiburger RH, Brooks G. Untreated Congenital hip disease. A study of the epidemiology, natural history, and social aspects of the disease in Navajo population. Am. J Public Health Nations Health. 1965 Feb; 55: Suppl: 1-44
- 5- Hoaglund FT, Yau AC, Wong WL. Osteoarthritis of the hip and other joints in southern chinese in Hong Kong. J Bone Joint Surg Am. 1973 Apr; 55 (3): 545-57.
- 6- Getz B. The hip joint in Lapps and its bearing on the problem of congenital dislocation. Acta orthop Scand Suppl. 1955; 18: 1-81.
- 7- Bjerkreim I, Arseth PH. Congenital dislocation of the hip in Norway. Late diagnosis CDH in the years 1970 to 1974. Acta Paediatr, Scand. 1978 May; 67 (3): 329-32.
- 8- Wilkinson JA. A post - natal survey for congenital displacement of the hip. J Bone Joint Surg Br. 1972 Feb; 54(1): 40-9.
- 9- Carter CO, Wilkinson JA. Genetic and environmental factors in the etiology of congenital dislocation of the hip. Clin Orthop. 1964 Mar-Apr; 33: 119-28.
- 10- Dunn PM. Perinatal observations on the etiology of congenital dislocation of the hip. Clin orthop 1976 Sep; (119): 11-22
- 11- Weiner DS. Congenital dislocation of the hip associated with congenital muscular torticollis. Clin Orthop 1976 Nov - Dec; (121): 163-5
- 12- Kutlu A, Memik R, Mutlu M, Kutlu A, Arslan A. Congenital dislocation of the hip and its relation to swaddling used in Turkey. J Pediatr Orthop. 1992 Sep-Oct; 12(5): 598-602.
- 13- Mc Kibbin B. Anatomical factors in the stability of the hip joint in the newborn. J Bone Joint Surg Br. 1970 Feb; 52(1): 148-59.
- 14- Ralis Z, Mc Kibbin B. Changes in shape of the human hip joint during its development and their relation to its stability. J Bone Joint Surg Br. 1973 Nov; 55(4): 780-5.
- 15- Nobel TC, Pullan CR, Craft AW, Leonard MA. Difficulties in diagnosing and managing congenital dislocation of the hip. Br Med J. 1978 Aug 26; 2 (6137): 620-3.
- 16- Macnicol MF. Results of a 25- year Screening programme for neonatal hip instability. J Bone Joint surg Br. 1990 Nov; 72 (6): 1057-60.
- 17- Scoles PV, Boyd A, Jones PK. Roentgenographic parameters of the normal infant hip. J Pediatr Orthop 1987 Nov - Dec; 7(6): 656-63.
- 18- Graf R. The diagnosis of congenital hip - joint dislocation by the ultrasonic Compound treatment. Arch Orthop Trauma Surg. 1980; 97(2): 117-33.
- 19- Falliner A, Hahne HJ, Hassenpflug J. Sonographic hip Screening and early management of developmental dysplasia of the hip. J Pediatr Orthop B. 1999 Apr; 8(2): 112-7
- 20- Paton RW, Sirinivasan MS, Shab B, Hollis S. Ultrasound screening for hips at risk in developmental dysplasia. Is it worth it? J Bone Joint Surg Br. 1999 Mar; 81(2): 225-8.
- 21- Hernandez RJ, Connell RG, Hensinger RN. Ultrasound diagnosis of neonatal congenital dislocation of the

- hip. A decision analysis assessment. *J Bone Joint Surg Br* 1994 Jul; 76(4): 539-43.
- 22- Clarke NM, Clegg J, AL-Chalabi AN. Ultrasound Screening of hips at risks for CDH. Failure to reduce the incidence of late cases. *J Bone Joint Surg Br*. 1989 Jan; 71(1): 9-12.
- 23- Harcke HT, Kumar SJ. The role of ultrasound in the diagnosis and management of congenital dislocation and dysplasia of the hip. *J Bone Joint Surg Am*. 1991 Apr; 73(4): 622-8.
- 24- Tschauner C. Earliest diagnosis of congenital dislocation of the hip by ultrasonography. Historical background and present state of Graf's method. *Acta Orthop Belg*. 1990; 56(1PtA): 65-77.
- 25- Roger CS. *Clinical Sonography: a practical guide*. 2nd ed. Boston: Little, Brown, 1991: 409-14.
- 26- Leonard ES. *Imaging of the Newborn, infant and young child*. 5th ed. Philadelphia: pa: Lippincott Williams & wilkins, 2004: 747-55.
- 27- Hattori T. A sonographic study of the hips in neonates and infants. *Nippon Seikeigeka Gakkai Zasshi*. 1989 Aug; 63(8): 750-63.
- 28- Rosenberg N, Bialik V, Normal D, Blaser S. The importance of combined clinical and sonographic examination of instability of the neonatal hip. *Int orthop*. 1998; 22(3): 185-8.
- 29- Ortore P, Foder G, Silverio R, Milanic, Psenner K. Ultrasonography of the neonatal hip: State of the art and perspectives. *Radiol. Med (Torino)*. 1996 Jul-Aug; 92(1-2): 10-50.